

## OBSERVAÇÃO N.º 9

**Identidade** — M. B. S., Papeleta n.º 5956, com 28 anos, branca, casada, doméstica, natural deste Estado. Data de entrada 11-5-43.

### ANAMNESE PRÓXIMA:

Dispnéia progressiva de esforço, há três meses. Esporadicamente, dispnéia de decúbito. Há 48 horas, dispnéia de decúbito que vem se agravando ininterruptamente até assumir o caráter paroxístico intenso, culminando em crise de edema agudo de pulmão. Entrementes, foi hospitalizada.

Edema dos membros inferiores, coxas, região sacra e ventre. Tosse com expectoração muco-sanguinolenta.

### ANAMNESE REMOTA:

**Interrogatório geral** — varicela e "cistite".

**Interrogatório especial** — Nega lues, nefropatia e febre tifóide. Reumatismo poliarticular agudo há 12 anos.

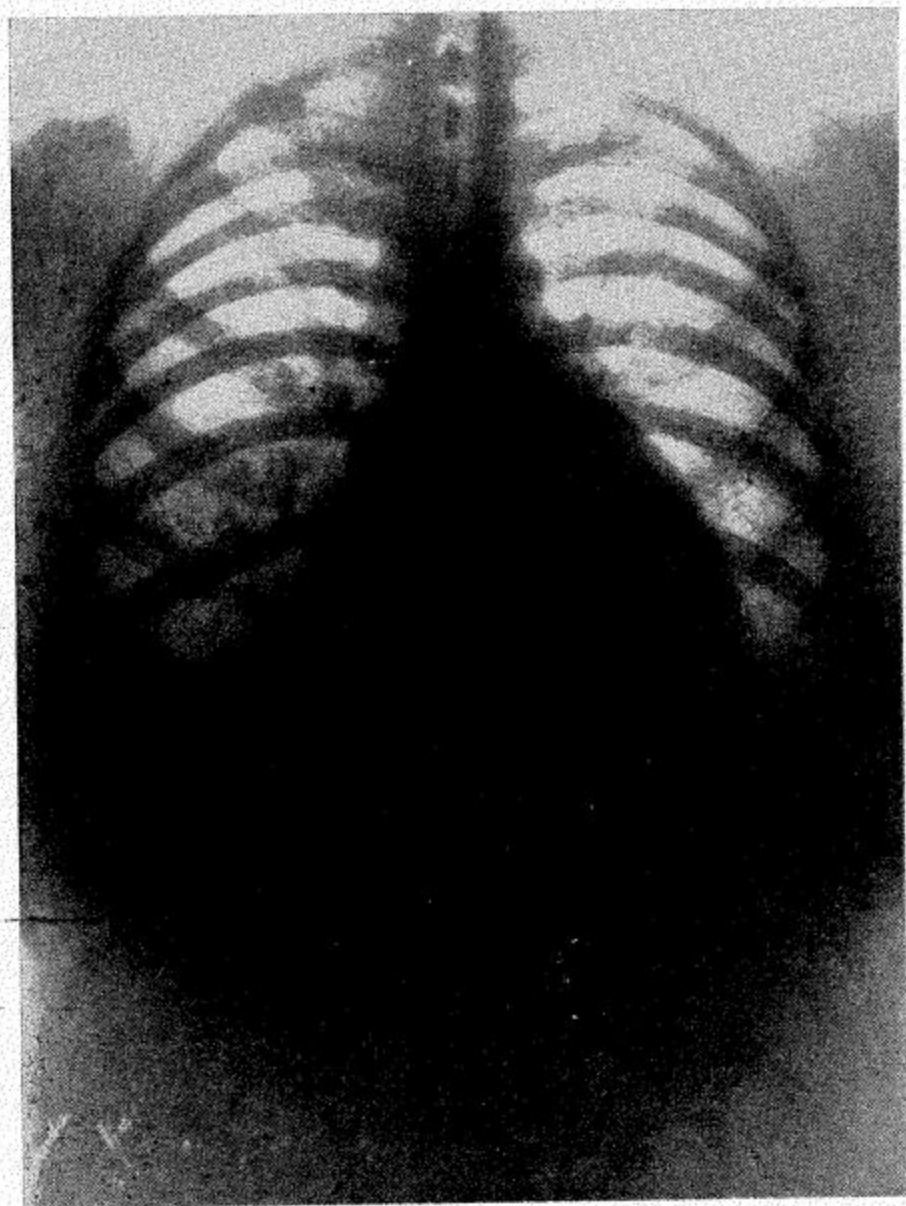
**Hábitos** — nada a consignar.

### ANAMNESE FAMILIAR E HEREDITÁRIA:

**Pais** — vivos e sadios.

**Marido e filhos** — Marido é forte. Tem 6 filhos vivos e sadios. Faleceram dois, na 1.ª infância, de perturbações gastro-intestinais.

**OBSERVAÇÃO N.º 5**



Λ

**ANAMNESE FISIOLÓGICA:**

Nascimento e crescimento se processaram normalmente. Menarca aos 12 anos. Menstruações regulares.

Inapetência. Nicturia. Constipação.

**Exame objetivo** — Posição ortopneica. Face pálida, com suores frios e profusos, prostrada, lábios cianosados. Normo-línea estênica. Mucosas cianosadas. Edema mole, indolor, formando "godet", dos pés, pernas, coxas e região sacra. Gânglios impalpáveis. Tibialgia intensa. Altura: 1 m. 56. — Pêso 65 kg. — Temperatura: 36°.

**APARELHO CIRCULATÓRIO:**

**Coração** — Ictus cordis invisível e impalpável. Ritmo de galope.

**VASOS:**

**Artérias periféricas** — moles, depressíveis.

**Pulso** — radial, quasi imperceptível.

**Pressão arterial (V. L.)** — 13 ½ — 11.

**Veias** — Leve estase venosa cervical.

**Pressão venosa** — 240 mm.

**Velocidade circulatória** — 28 seg.

**EXAME RADIOLÓGICO A:**

Aumento moderado da área cardíaca. Silhueta de configuração mitral.

**Aparelho respiratório** — Grande quantidade de estertores subcrepitantes finos em ambas as bases pulmonares. À percussão, sub-massicez nas bases.

**Aparelho digestivo** — Ventre com paredes edemaciadas. Fígado, levemente doloroso e ultrapassando um dedo o rebordo costal.

**Aparelho gênito-urinário** — Ardência à micção. Polaquíuria. Pontos renais indolores.

**Sistema nervoso** — Nada de particular.

**Sistema nervoso vegetativo e glândulas endócrinas** — Idem.

**EXAMES LABORATORIAIS:**

**EXAME QUALITATIVO DE URINA:**

Densidade — 1012,1.

Reação — francamente ácida.

Albumina — traços carregados.

Pseudo albumina — traços nítidos.

Pus — tem.

Urobilina — leve excesso.

Elementos organizados — raros cilindros granulosos.

**PROVA DA SULFO-FENOL-FTALEÍNA:**

Eliminação aos 25 minutos — 50 %

„ „ 40 „ — 15 %

„ „ 55 „ — 15 %

„ „ 70 „ — 5 %

**Diagnóstico** — Insuficiencia cardiaca congestiva secundaria a insuficiencia mitral reumatismal.

**EVOLUÇÃO CLÍNICA E TERAPÊUTICA:**

	Hora	M. R.	Urina	P. A.	Pulso	Dose
<b>Dia 11</b>						
Às 14 hs. Quadro de edema agudo do pulmão. Ouabafina endovenosa (1/4 mgr.). Cloridrato de morfina endovenoso (0,01). Sangria 450 cm. <sup>3</sup> .						
<b>Dia 12</b>						
Passou a noite relativamente bem. Dispneia. Tosse intensa.	8	37	Dens.: 1008	13 ½ - 11	118	0,30
Glicose a 30%. Vitamina B <sub>1</sub> .	14				116	0,30
	21				116	0,30



	Hora	M. R.	Urina	P. A.	Pulso	Dose
<b>Dia 13</b>						
Mantêm-se a dispnêa e a tosse. Glicose e Deriphyllin.	8	35	1,900 l. - 1005	15 ½ - 10	112	0,20
	14				98	0,20
	21				98	0,20
<b>Dia 14</b>						
Dispneia e tosse consideravelmente atenuadas. Glicose e vitamina B <sub>1</sub> . Ausência de qualquer sinal de intoxicação medicamentosa.	9	28	1,800 l. - 1006	15 ½ - 10	88	0,20
	16					0,20
<b>Dia 15</b>						
Passou perfeitamente bem. Glicose. Deriphyllin.	9	22	11. - 1009	13 ½ - 9	78	
	16				77	0,20
<b>Dia 16</b>						
Noite excelente. Nem náuseas, nem cefalêa. Nesta data passamos a administrar a dose de manutenção 0,10.		20	1,550 l. - 1005	16 - 8 ½	66	

### REVISÃO CLÍNICA:

#### OBSERVAÇÃO CLÍNICA RESUMIDA:

Inspeção geral — Posição livremente escolhida. Psiquismo íntegro. Edema subcutâneo completamente desaparecido.

Pêso — 58,400 kg.

**APARELHO CIRCULATORIO:**

**Coração** — Ictus no 6.º espaço intercostal, um dedo para fora da linha hemi-clavicular, circunscrito e de intensidade normal. Sôpro sistólico de ponta, suave, propagando-se para a axila.

**Aparelho respiratório** — Nada a consignar.

**Aparelho digestivo** — Ventre mole e depressível. Fígado normal.

**EXAMES COMPLEMENTARES:**

**Pressão venosa** — 90 mm.

**Velocidade** — 14 segundos.

**EXAME RADIOLOGICO B:**

Discreta redução da área cardíaca.

Transparência pleuro-pulmonar ótima.

**ELETROCARDIOGRAMA B:**

Ritmo sinusal.

Frequência de 80 ciclos por segundo.

Eixo elétrico: desvio para a esquerda.

P — pequena em D 1 e D 2, invertida em D 3.

PR — 0,12 segundos.

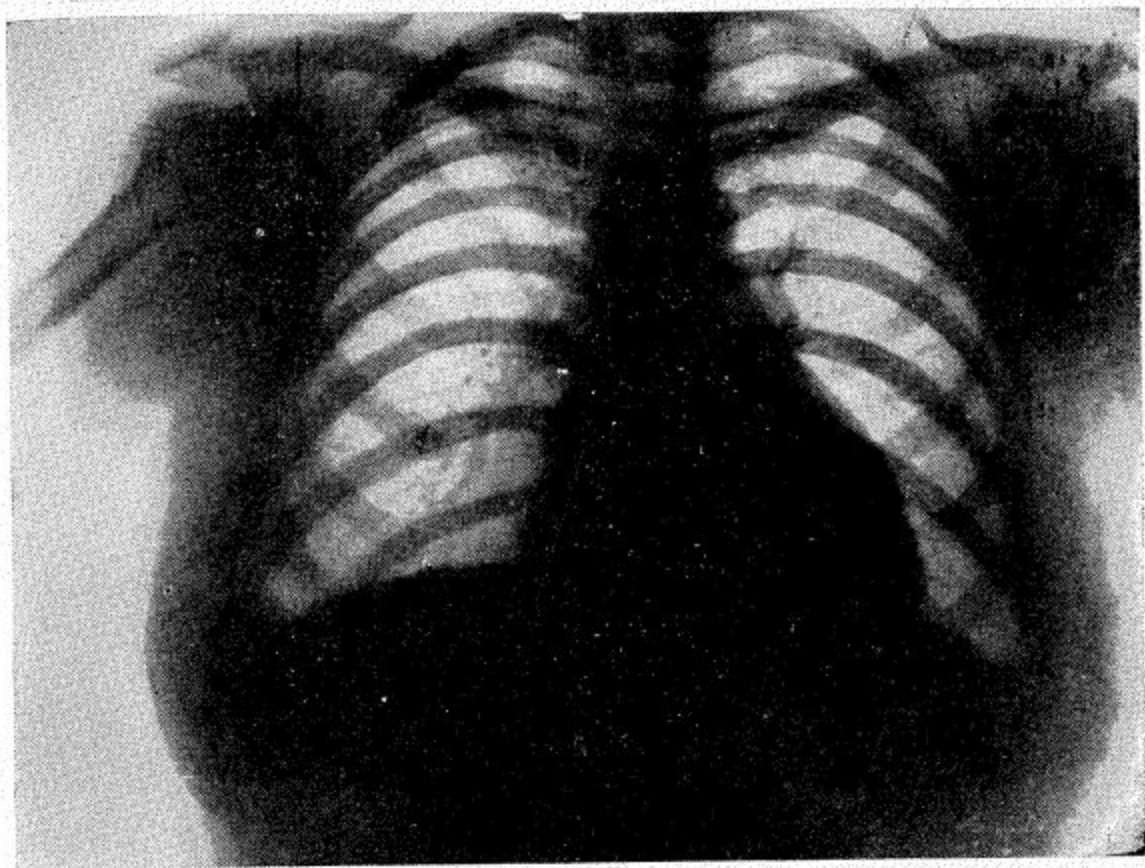
QRS — duração de 0,08 segundos. Onda principal dirigida para cima em D 1 e para baixo em D 3. Entalhes em D 1 e D 3.

ST — sem desnivelamento.

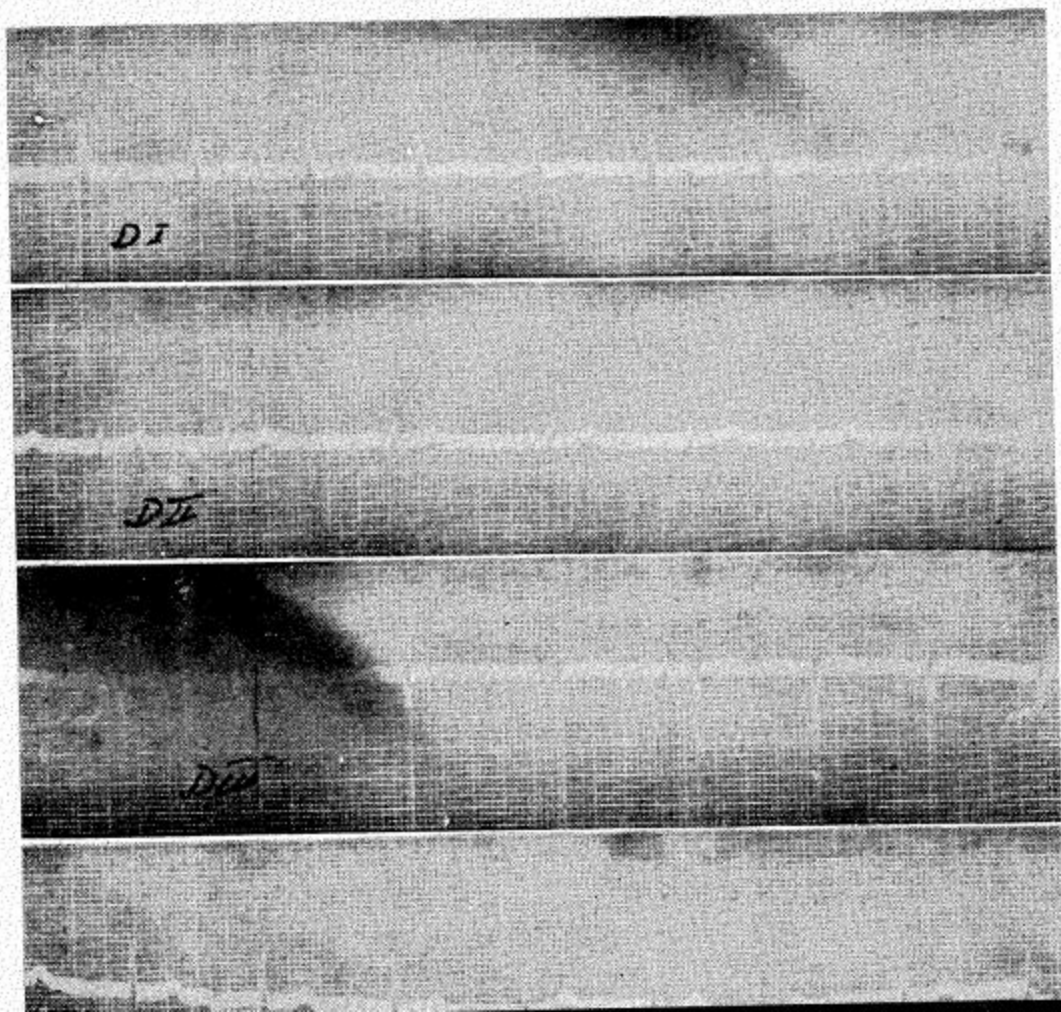
T — de caracteres normais.

**Conclusões:** Eletrocardiograma sem anormalidade característica.

Desvio do eixo elétrico.



B



B



## OBSERVAÇÃO N.º 10

**Identidade** — M. A. O., Papeleta 6452, com 53 anos de idade, misto, casado, pedreiro, natural d'êste Estado. Data de entrada 20 - 5 - 43.

### ANAMNESE PRÓXIMA:

**Sintomas cardio-vasculares** — Dispneia progressiva de esforço, há 3 meses. Dispneia de decúbito, há 30 dias. Posição ortopneica para dormir, há 12 dias. Tosse sêca, irritante. Precordialgias.

Paralelamente, edema dos tornozelos, pernas e coxas.

**Sintomas digestivos** — inapetência, plenitude gástrica. Estado nauseoso.

**Sintomas renais** — Diurese diminuída, micções noturnas.

**Outras informações** — Pela vez primeira se encontra na situação clínica descrita.

Relata ainda que a-pesar-de ter sido sempre muito ativo, ultimamente sente-se profundamente "esgotado" e com repulsão ao trabalho.

Irrita-se com facilidade, sendo tido como "homem nervoso".

### ANAMNESE REMOTA:

**Interrogatório geral** — Sarampo. Várias blenorragias.

**Interrogatório especial** — reumatismo crônico. Nega febre tifóide e nefropatias. Contraiu o sífiloma primário aos 30 anos, tendo feito tratamento pelo Neo-Salvarsan.

**Hábitos** — Fuma muito e bebe "cachaça" regularmente, mas sem excesso.

**ANAMNESE FAMILIAR E HEREDITÁRIA:**

**Pais** — Mãe viva e forte. Pai falecido aos 78 anos, de “tumor maligno”.

**Espôsa e filhos** — A espôsa é sadia e não teve abortos.  
Filhos sadios.

**ANAMNESE FISIOLÓGICA:**

Nascido a termo. Cresceu normalmente. Oliguria. Nicturia. Insônia. Inapetência, enfartamento post-prandial e náuseas.

**EXAME OBJETIVO:**

**Inspeção geral** — Posição ortopneica. Face túrgida. Psiquismo íntegro. Brevilíneo estênico. Edema mole, indolor, formando “godet”, dos pés, pernas, coxas, região sacra e paredes abdominais. Mucosas descoradas.

Pescoço, gânglios, ossos e articulações — normais.

Altura: 1m81 — Pêso: 88 kg. — Temperatura: 36°5.

**APARELHO CIRCULATÓRIO:**

**Coração: Inspeção** — Ictus desviado para fora e para baixo.

**Apalpação** — Ictus no 6.º espaço intercostal, na linha axilar anterior. Difuso, pouco intenso.

**Ascultação** — Hiperfonese clangorosa da 2.ª bulha no foco aórtico. Discreto sopro sistólico, meso-external, muito suave.

**VASOS:**

**Artérias periféricas:** — um tanto enrijecidas.

**Aorta** — palpável na fúrcula.

**Pulso** — pouco amplo, rítmico, com frequência 116.

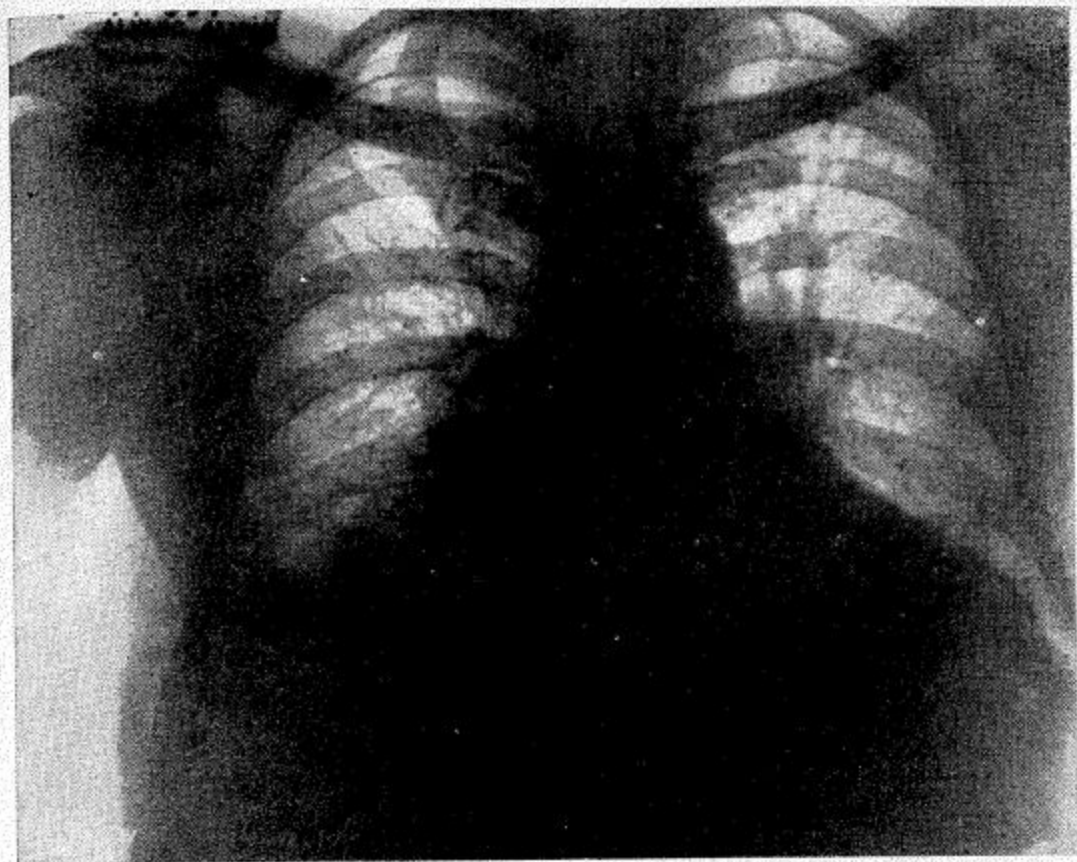
**Pressão arterial** — (V. L.) — 16 — 13.

**Veias** — sinais de estase.

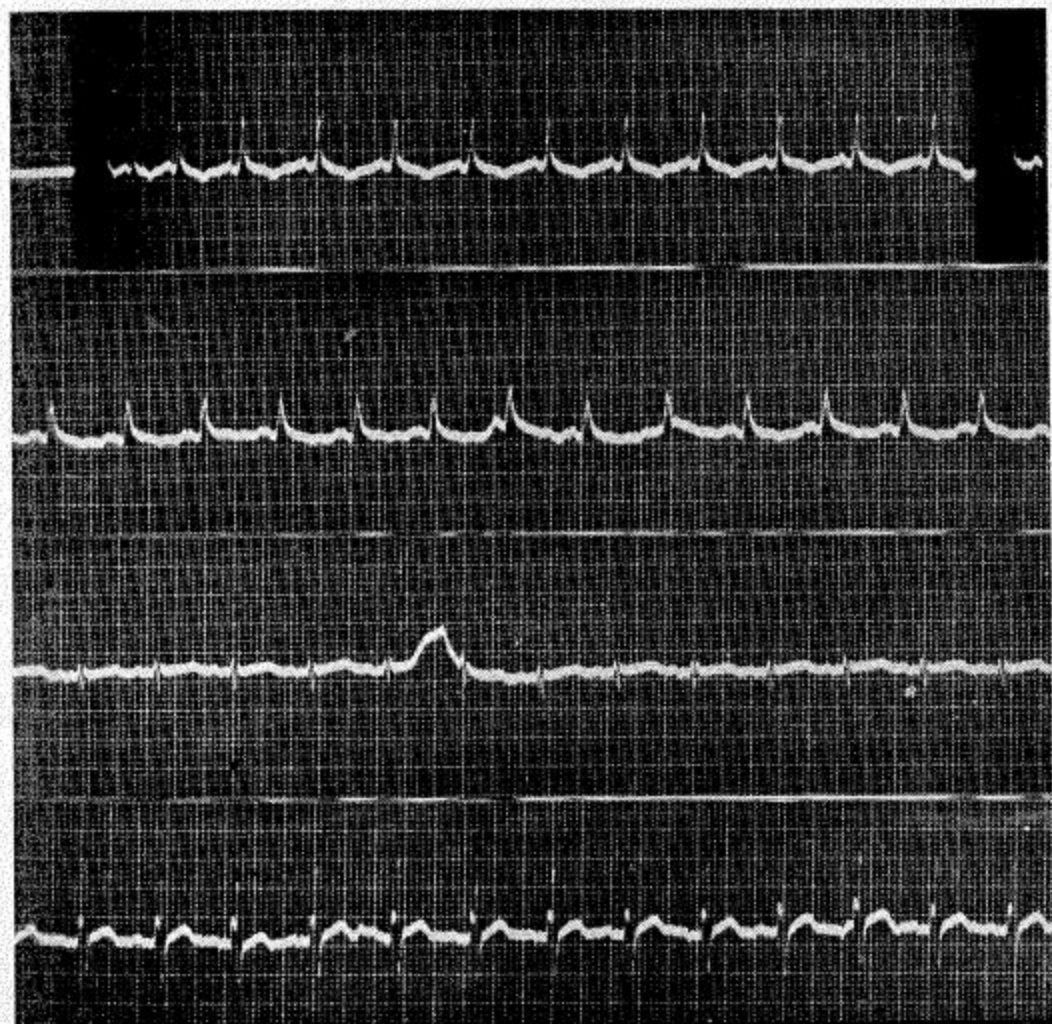
**Pressão venosa** — 230 mm.

**Velocidade circulatória** — 28 seg.





A



A

**EXAME RADIOLÓGICO A:**

Grande aumento da área cardíaca.  
Distensão da cava superior.  
Estase pulmonar acentuada.

**ELETROCARDIOGRAMA A:**

Ritmo sinusal.

Frequência de 111 ciclos por minuto.

Eixo elétrico levemente desviado para a esquerda.

P — entalhada em tôdas as derivações. Bifásica em D 3 (+ —).

PR — 0,15 segundos.

QRS — duração de 0,06 segundos. Onda principal para cima em D 1 e para baixo em D 3. R 4 entalhada.

ST — desnivelado para cima em tôdas as derivações.

T — em oposição à deflexão principal nas derivações das extremidades.

**Conclusões:** Eletrocardiograma patológico.

Leve perturbação da condução intra-auricular.

Sinais de hipoxemia do miocárdio.

**Aparelho respiratório** — Ortopnéia e taquipnéia, com 38 movimentos respiratórios. Sinais semiológicos de pulmões de estase.

**Aparelho digestivo** — Ventre distendido e com paredes edemaciadas. Não existem elementos que traduzam a presença de líquido ascítico. Fígado 4 dedos abaixo do rebordo costal.

**Aparelho gênito-urinário** — Nada de particular.

**Sistema nervoso** — idem.

**Sistema nervoso vegetativo e glândulas endócrinas** — Discreta formação tumoral, bilateral, ao nível do pescoço, acompanhando os movimentos de deglutição.

À apalpação, mediante a manobra de Quervain, verifica-se que a tireóide é mole e indolor.

Sinais oculares do hipertireoïdismo (Dalrymple, Stellwag, Moebius e Graefe) ausentes.

**EXAMES LABORATORIAIS:**

**EXAME QUALITATIVO DE URINA:**

Densidade — 1012,1.

Reação — francamente ácida.

Albumina — traços carregados.

Pseudo - albumina — traços nítidos.

Pífna — tem.

Urobilina — leve excesso.

Raros cilindros granuloses.

**DIAGNÓSTICO:**

Insuficiência cardíaca congestiva.

Aortite luética e insuficiência coronária por provável atresia das bocas.



**EVOLUÇÃO CLÍNICA E TERAPÊUTICA:**

	Hora	MR.	Urina	P. A.	Pulso	Dose
<b>Dia 20</b>						
Dispneia apreciável. Tosse sêca. Tintura de jalapa composta. Diurético mercurial (via musc.). Dieta de Karel.	10	36	Dens.: 1030	16 - 13	116	
<b>Dia 21</b>						
Dispneia. Tosse. Glicose a 30%. Vitamina B <sub>1</sub> (25 mgs.).	9	37	0,575 l. - 1025	16 ½ - 13	118	0,40
	16				105	0,40
	23				98	0,40
<b>Dia 22</b>						
Ainda mantém-se com dispneia, bem que menos acentuada, e tosse. Glicose. Vitamina B <sub>1</sub> (25 mgs.).	9	36	2,150 l. - 1018	16 - 11	98	0,30
	16				106	0,20
	23				100	0,20
<b>Dia 23</b>						
Ausência de dispneia. Tosse menos intensa. Glicose. Vitamina B <sub>1</sub> (25 mgs.).	9	30	2,100 l. - 1016	17 - 10	88	0,30
	16				84	0,20
<b>Dia 24</b>						
Noite excelente. Tosse insignificante. Glicose. Vitamina B <sub>1</sub> (5 mgs.). Diurético mercurial (via musc.).	9	25	0,705 l. - 1025	18 ½ - 9	80	
	16					0,30
<b>Dia 25</b>						
Noite tranqüila. Glicose. Vitamina B <sub>1</sub> (5 mgs.).	9	25	2,900 l. - 1011	19 - 9	84	
	16					0,30

	Hora	M. R.	Urina	P. A.	Pulso	Do
<b>Dia 26</b>						
Noite tranqüila. Glicose, em poção. Vitamina B <sub>1</sub> (via oral).	9 16	20	0,900 l. - 1020	19 - 8 ½	78	
<b>Dia 27</b>						
Noite tranqüila. Glicose, em poção. Vitamina B <sub>1</sub> (via oral). Dose de manutenção 0,20.	9 16	19	1,250 l. - 1020	19 - 8 ½		

### REVISÃO CLÍNICA:

#### OBSERVAÇÃO CLÍNICA RESUMIDA:

**Inspecção geral** — Posição ativa. Psiquismo íntegro.  
Desapareceram totalmente os edemas.  
Pêso: 78,800 kg.

#### APARELHO CIRCULATORIO:

**Coração: Inspecção** — Ictus no 6.º espaço um dedo para fóra da linha hemi-clavicular, difuso e intenso. Hiperfonese clangorosa do tom aórtico.

Sôpro sistólico, meso-external, suave, de intensidade +, propagando-se para cima.

**Aparelho digestivo** — Fígado ultrapassando ainda um dedo o rebordo costal.

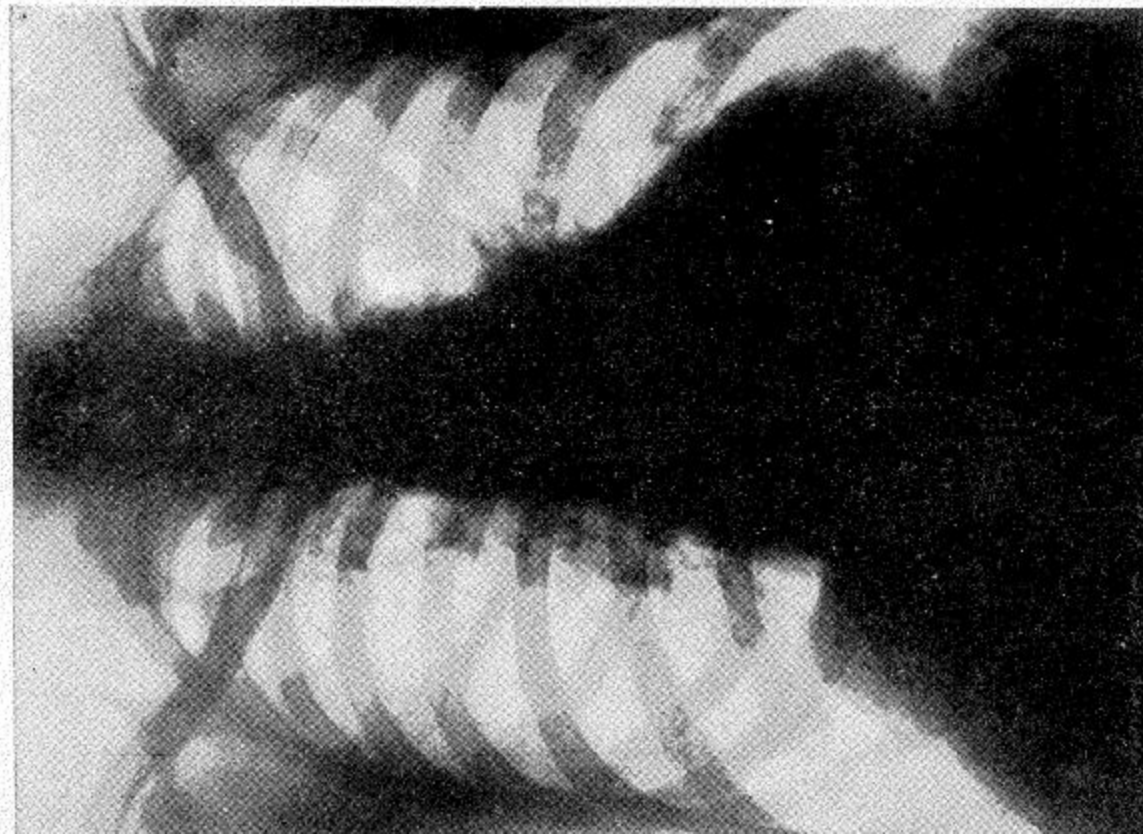
**Aparelho respiratório** — Normal.

#### EXAMES COMPLEMENTARES:


**Pressão venosa** — 80 mm.

**Velocidade circulatória** — 11 segundos.





B



B

**Exame radiológico B:** — Redução apreciável da área e aumento da tonicidade cardíaca.

É de notar a redução do calibre do vaso pulmonar, que, em projeção axial, foi assinalado no hilo direito.

**ELETROCARDIOGRAMA B:**

Ritmo sinusal.

Freqüência de 84 ciclos por minuto.

Eixo elétrico: acentuado desvio para a esquerda.

P — 0,12 segundos. Entalhada em D 1, D 3 e D 4. Bífida em D 2.

PR — 0,18 segundos.

QRS — Duração de 0,08 segundos. Manchado em D 2. Onda principal dirigida para cima em D 1 e para baixo em D 3. Grande amplitude de R 4.

ST — Desnivelado para baixo em D 1, D 2 e D 4.

T — Bifásica em D 1 e D 4. Baixa voltagem em D 3.

ST — T — em D 1 e D 4, dá ao conjunto o aspecto de onda "T digitálica".

**Conclusões:** Eletrocardiograma patológico.

Preponderância ventricular esquerda.

Sinais discretos de perturbação intra-auricular.

Impregnação digitálica.

## OBSERVAÇÃO N.º 11

**Identidade** — L. F. Q., Papeleta n.º 6345, com 51 anos, branco, casado, marítimo, natural d'êste Estado. Data de entrada 19 - 5 - 43.

### ANAMNESE PRÓXIMA:

**Sintomas cardio-vasculares** — Dispneia progressiva de esforço, há 1 ano. Dispneia de decúbito, há muitos meses. Posição ortopneica para dormir, há 6 dias. Tosse rebelde com expectoração: "essa bronquite não me larga". Algias precordiais. Palpitações.

Edema generalizado: pés, coxas, escrotos, abdômen.

**Sintomas digestivos** — Plenitude post-prandial.

**Sintomas renais** — Oliguria, com nicturia.

**Outras informações** — Grande prostração. Sensação de "pêso" na cabeça.

Pela 5.ª vez se hospitaliza pelo mesmo motivo: a sintomatologia acima. No entanto, a presente crise é a mais intensa.

### ANAMNESE REMOTA:

**Interrogatório geral** — Sarampo, gripes freqüentes, blenorragia.

**Interrogatório especial** — Reumatismo não especificado. Cancro sífilítico aos 28 anos, para o qual não fez tratamento específico. Nega febre tifóide e nefropatias.

**Hábitos** — Fuma muito e bebe moderadamente.



**ANAMNESE FAMILIAR E HEREDITÁRIA:**

**Pais** — Ambos, falecidos do “coração”.

**Espôsa e filhos** — Espôsa sadia. Tem 1 filho, forte.

**ANAMNESE FISIOLÓGICA:**

Nada informa quanto ao seu nascimento e crescimento. Insônia, inapetência, constipação, oliguria, com nicturia.

**EXAME OBJETIVO:**

**Inspeção geral** — Posição ortopneica. Face infiltrada, com cianose dos lábios. Há um certo grau de deficiência mental; por vêzes, respostas incoerentes e idéias delirantes. Anasarca. Gânglios impalpáveis. Tibialgias. Normotonia muscular. — Altura: 1 m. 70 — Pêso: 74,800 kg. — Temperatura: 36°2.

**APARELHO CIRCULATÓRIO:**

**Coração: Inspeção** — O ictus não é visível.

**Palpação** — Ictus no 7.º intercôsto esquerdo, na linha axilar anterior. Choque circunscrito e fraco.

**Auscultação** — Ruído de galope. Sôpro diastolico de base. Sôpro holo-sistólico, melhor audível na ponta.

**VASOS:**

**Aorta** — palpavel na fúrcula.

**Artérias periféricas** — endurecidas e flexuosas.

**Pulso** — fraco, rápido, ritmado, com freqüência de 120.

**Pressão arterial (V. L.)** 20 ½ — 10.

**Veias** — estase venosa.

**Pressão venosa** — 380 mm.

**Velocidade circulatória** — 48 1/5 segundos.

**EXAME RADIOLÓGICO A:**

Grande aumento global da área cardíaca.  
Opacidade esfumada na base direita. (Foco congestivo).  
Espessamento do pequeno interlobo.  
Foco calcificado volumoso junto ao ângulo costo-frênico direito. Calcificações nodulares menores nos campos superiores.

**ELETROCARDIOGRAMA A:**

Ritmo sinusal regular.  
Frequência: 120 ciclos por minuto.  
Eixo elétrico: desviado para a esquerda.  
P — não caracterizável em CF4.  
PR — 0,15 segundos.  
QRS — duração de 0,06 segundos. Onda principal dirigida para cima em D 1 e para baixo em D 3.  
ST — desnivelado para cima em D 1 e D 4, para baixo em D 2 e D 3.  
T — Aplanada em D 1 e D 4.

**Conclusões:** Eletrocardiograma patológico.  
Taquicardia sinusal.  
Preponderância ventricular esquerda.  
Hipoxemia miocárdica.

**Aparelho respiratório** — Ortopnéia e taquipnéia com 46 movimentos respiratórios. Respiração soprosa. Estertores subcrepitantes em ambos os campos pulmonares.

**Aparelho digestivo** — Hepatomegalia, 4 dedos transversos abaixo do rebordo costal. Fígado doloroso. Paredes abdominais infiltradas.

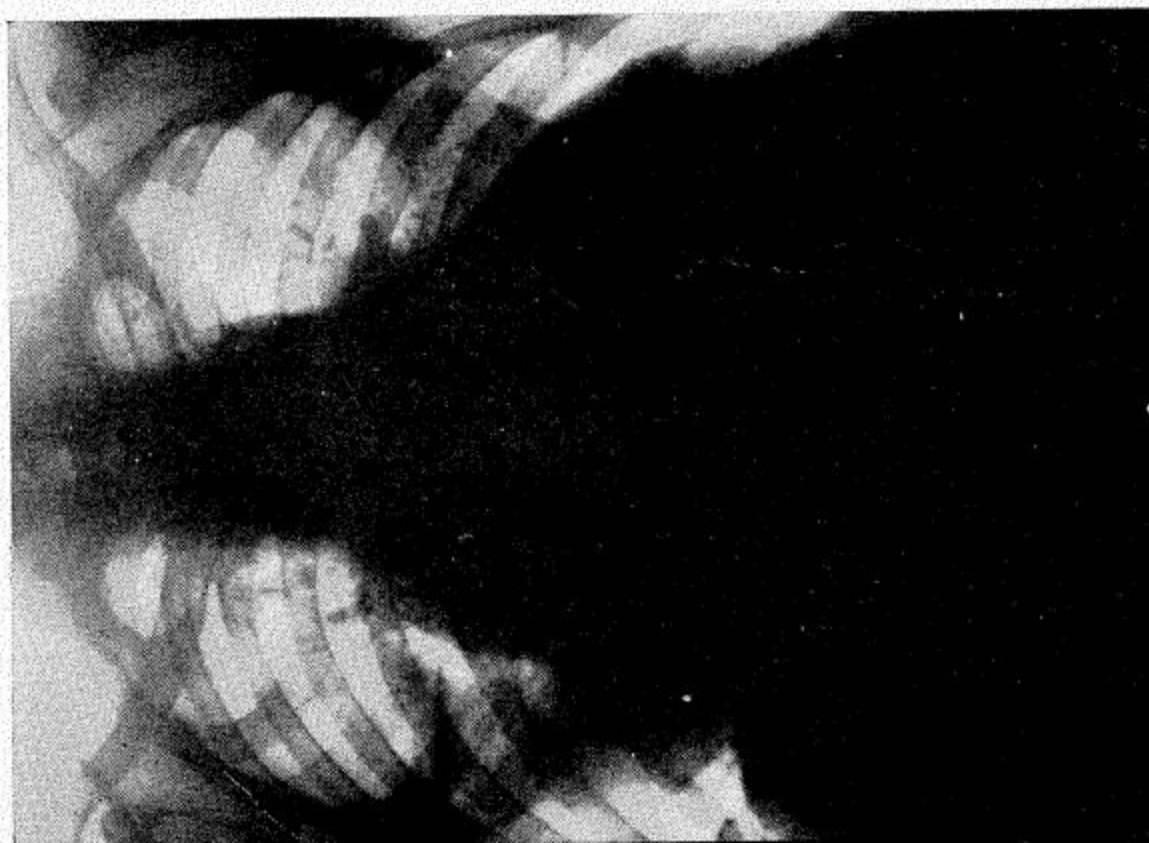
**Aparelho gênito-urinário** — Sem particularidades.

**Sistema nervoso** — idem.


**Sistema nervoso vegetativo e glândulas endócrinas** — idem.



OBSERVAÇÃO N.º II



A



A

**Exames laboratoriais —**

**Sôro diagnóstico da lues:**

Wassermann	{	Extrato de fígado	— Fortemente positiva	++++
		Extrato coração de boi	— Fortemente positiva	++++
Jacobsthal			— Fortemente positiva	++++
Calmette-Massol			— Fortemente positiva	++++
Hecht-Weinberg			— Fortemente positiva	++++
Kahn			— Fortemente positiva	++++

**Diagnóstico** — Grave insuficiência cardíaca congestiva por insuficiência aortica de origem arterial. (Mal de Hodgson luético).

**EVOLUÇÃO CLÍNICA E TERAPÊUTICA:**

	Hora	M. R.	Urina	P. A.	Pulso	Dose
<b>Dia 19</b>						
Intensa dispnéia. Náuseas. Tintura de jalapa composta. Diurético mercurial (via muscular). Sol. Dastre. Dieta de Karell.	16	46	Dens.: 1008	16 ½ - 6	128	
<b>Dia 20</b>						
Noite menos agitada. Tosse. Deriphyllin. Glicose a 30 %, 20 cm. <sup>3</sup> . Vitaminas B <sup>1</sup> e C.	8	32	2,200 l. - 1015	16 - 5	128	0,50
	16				120	0,40
	22				120	0,30
<b>Dia 21</b>						
Dispnéia discreta. Tosse. Desapareceu o estado náuseoso. Não há cefaléia. Deriphyllin. Vitamina B <sup>1</sup> e C. Glicose.	8	24	2,600 l. - 1012	15 - 4	96	0,30
	16				90	0,20
	22				92	0,20

	Hora	M. R.	Urina	P. A.	Pulso	Dose
<b>Dia 22</b>						
Noite ótima. Ausência de sinais de intoxicação. Deriphyllin. Vitaminas B <sup>1</sup> e C. Glicose.	8	24	2,200 l. - 1014	15 - 3	79	0,10
	16				76	0,20
	20				76	0,10
<b>Dia 23</b>						
Noite excelente. Poção com glicose, Vitamina C, (via oral).	8	19	1,900 l. - 1014	14 ½ - 3	84	0,20
	16				80	0,10
<b>Dia 24</b>						
Sente-se perfeitamente bem.	8	20	1,160 l. - 1015	14 - 3	76	0,10
	16				76	0,10
<b>Dia 25</b>						
Noite tranquila. O paciente não permanece no leito. Glicose. Luminal (0,10).	8	20	1,100 l. - 1019	15 - 3	78	0,10
	16					0,10
<b>Dia 26</b>						
Noite calma. O paciente, desde que se liberte da nossa fiscalização, se movimenta permanentemente. Luminal (0,05).	8	20	0,900 l. - 1023	15 - 4	72	
	16					0,10
<b>Dia 27</b>						
Dispneia discreta. Glicose (Poção).	8	28	0,950 l. - 1023	16 ½ - 4	78	0,10
	16				78	0,10
<b>Dia 28</b>						
Dispneia discreta. Deriphyllin. Poção de glicose.	8	26	1,200 l. - 1017	17 - 5	78	0,10
	16				76	0,10



	Hora	M. R.	Urina	P. A.	Pulso	Dose
<b>Dia 29</b>						
Dispneia acentuada, coincidindo com a queda da pressão barometrica. Vitaminas B <sup>1</sup> e C. Glicose.	8	36	1,100 l. - 1016	17 - 5	104	0,30
	16				100	0,30
	22				90	0,30
<b>Dia 30</b>						
Ausência de dispneia. Cefalia. Pulso bigeminado. Deriphyllin. Vitamina B <sub>1</sub> Glicose.	8	20	1,200 l. - 1015	17 - 5	90	
	16				92	
	22				90	
<b>Dias: 1.º, 2 e 3</b>						
O paciente se manteve com: pulso bigeminado. Dispneia. Tosse. Mantivemos a suspensão da digital, continuando com glicose. Deriphyllin. Vitamina B <sub>1</sub> e C.						
<b>Dia 4</b>						
Persiste a dispneia. Tosse seca, acentuada. Sincope e morte.						

## OBSERVAÇÃO N.º 12

**Identidade** — D. M., Papeleta n.º 6888, com 69 anos de idade, preta, casada, lavadeira, natural dêste Estado. Data de entrada: 27-5-43.

### ANAMNESE PRÓXIMA:

**Sintomas cardio-vasculares** — dispnéia progressiva de esforço, há três meses. Dispnéia de decúbito, há 30 dias. Posição ortopneica, única a lhe permitir o sono, há 10 dias. Precordialgia, tosse sêca e rebelde. Edema dos tornozelos, coxas e paredes abdominais.

**Sintomas digestivos** — inapetência. Constipação.

**Sintomas renais** — diurese diminuída, nictúria, urina “vermelha e carregada”.

**Outras informações** — é a primeira vez que se encontra nessa situação clínica.

### ANAMNESE REMOTA:

**Interrogatório geral** — sarampo e varicela.

**Interrogatório especial** — nega febre tifóide, reumatismo poliarticular e lues. Fala em “doença dos rins” pois sempre teve dôres lombares, urina vermelha e muita albumina.

**Hábitos** — Fuma muito. Não faz uso de álcool ou de entorpecentes.

### ANAMNESE FAMILIAR E HEREDITÁRIA:

**Pais** — falecidos ambos de senilidade.

**Marido e filhos** — o primeiro espôso faleceu de pneumonia. O atual, é sadio. Nunca teve filhos, nem abortos.



### EXAME OBJETIVO:

**Inspeção geral** — posição ortopneica. Face ansiosa. Revela certo grau de déficit mental. Brevilínea estênica. Edema mole e indolor dos pés, pernas, coxas, região sacra e paredes abdominais. Os pés e pernas, em especial, estão notavelmente infiltrados. Mucosas cianosadas. Gânglios impalpáveis. Esternalgia e tibialgia. Altura: 1,60 ms. — Pêso: 66,900 kg. — Temperatura: 36.º

### APARELHO CIRCULATORIO:

**Coração — Inspeção** — ictus não é visível.

**Palpação:** ictus no 6.º espaço intercostal, quasi na linha hemiclavicular. Fraco e extenso.

**Auscultação** — ruído de galope. Sôpro sistólico de fraca intensidade, audível na região da ponta.

### VASOS:

**Artérias periféricas** — sinuosas e endurecidas.

**Aorta** — palpável na fúrcula.

**Pulso** — fraco, ritmado, com freqüência de 112.

**Pressão arterial (Vaquez, Laubry)** 17 ½ — 11.

**Veias** — com sinais de acentuada estase.

**Pressão venosa:** 395 mm.

**Velocidade circulatória** — 45 segundos.

### EXAME RADIOLÓGICO A:

Aumento apreciável da área cardíaca, sem se ajustar a qualquer dos tipos clássicos: aórtico ou mitral.

Estase da pequena circulação e derrame pleural mais acentuado à direita.

### ELETROCARDIOGRAMA A:

Ritmo sinusal regular. Extrasístoles ventriculares.

Freqüência de 109.

Eixo elétrico: definido desvio para a esquerda.

P — normal.

PR — 0,12 segundos.

QRS — 0,09 segundos. Onda principal, para cima em D 1 e para baixo em D 3. Manchado.

ST — Leve desnível para baixo em D 1.

T — Negativa em D 1 e de baixa voltagem nas demais derivações.

**Conclusões:** Eletrocardiograma patológico.

Preponderância ventricular esquerda.

Hipoxemia miocárdica.

**Aparelho respiratório** — Ortopnéia e taquipnéia com 38 excursões respiratórias. Submassicez na base esquerda. Massicez à direita. Frêmito e murmúrio diminuídos nas bases de ambos os hemitóraces.

**Aparelho digestivo** — Fígado doloroso e excedendo de 4 dedos transversos o limite inferior normal. Paredes abdominais edemaciadas.

**Aparelho gênito-urinário** — Pontos renais posteriores dolorosos à pressão.

**Sistema nervoso** — Nada de particular.

**Sistema nervoso-vegetativo e glândulas endócrinas** — idem.

#### **EXAMES LABORATORIAIS:**

##### **EXAME QUALITATIVO DE URINA:**

Densidade — 1015.

Sangue — Traços levíssimos.

Piúna — traços leves.

Hemácias — raras.

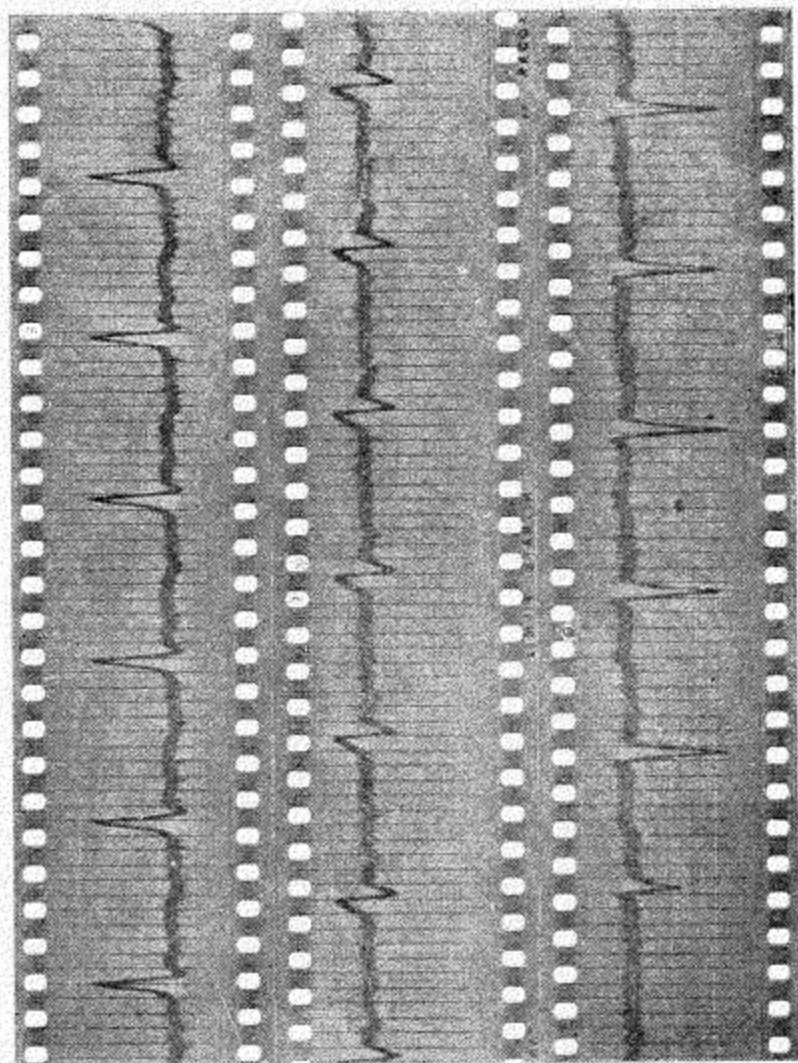
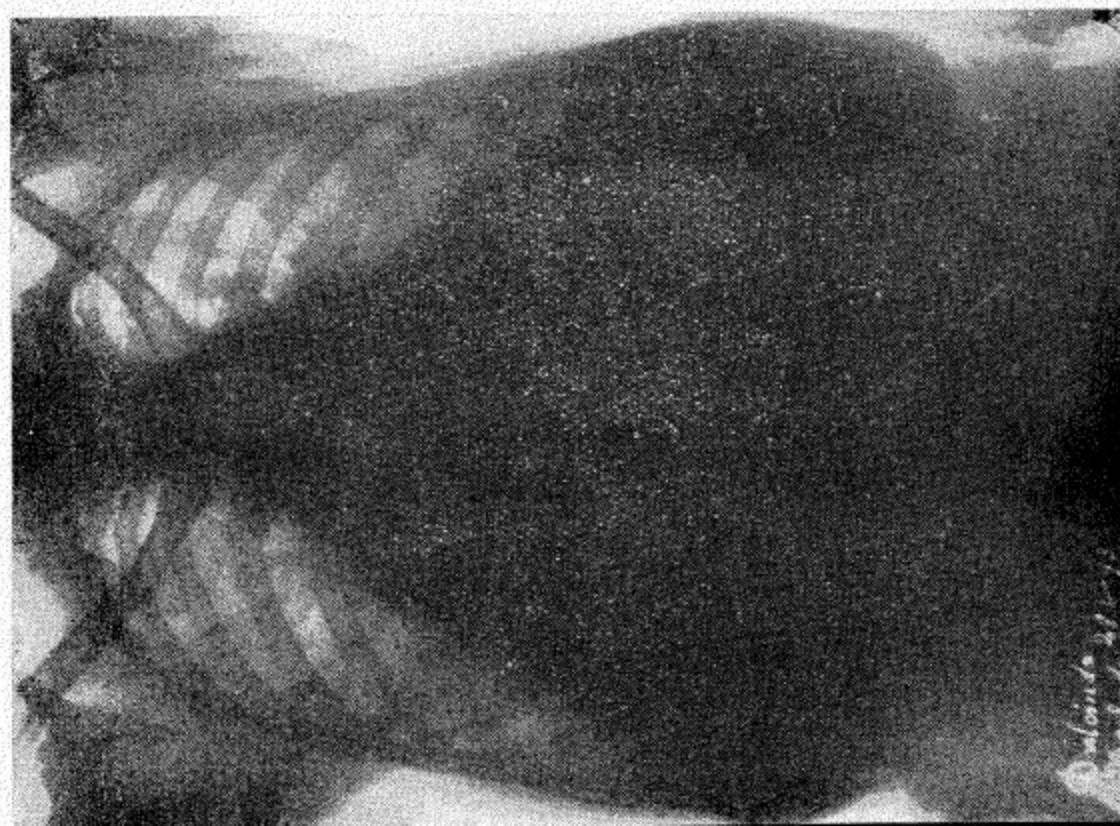Albumina — traços nítidos.

Pseudo-albumina — traços carregados.

##### **DOSAGENS NO SANGUE:**

Uréia — 0,612 por mil.

Creatinina — 1,95 % (sangue total).



A

A



**DIAGNÓSTICO:**

Insuficiência cardíaca congestiva, por miocárdio-fibrose.  
Arterio-esclerose disseminada.

**EVOLUÇÃO CLÍNICA E TERAPÊUTICA:**

	Hora	M. R.	Urina	P. A.	Pulso	Dose
<b>Dia 28</b>						
Dispneia intensa. Tintura de jalapa composta. Diurético mercurial (via endovenosa). Solução Dastre. Dieta de Karel.	12	38	Dens.: 1025	16 - 12	108	
<b>Dia 29</b>						
Noite relativamente tranqüila. Glicose a 30 %, 20 cm. <sup>3</sup> Vitamina B <sub>1</sub> e C.	10	38	2,600 l. - 1009	17 ½ - 11	108	0,40
	16				102	0,40
	24				101	0,40
<b>Dia 30</b>						
Ausência de dispneia. Epigastralgia leve. Nem cefaléia, nem vômitos. Glicose. Vitaminas B <sub>1</sub> e C.	10	38	3,200 l. - 1006	18 - 10 ½	95	0,20
	16				84	0,20
	24				84	0,20
<b>Dia 31</b>						
Passou bem a noite. Pulso sem extrasístoles. Nem náuseas. Nem vômitos. Cefaléia. Sonolência. Glicose.	10	28	1,700 l. - 1015	17 - 10	78	0,10
	16				78	0,20
	24				76	0,10
<b>Dia 1.º</b>						
Noite absolutamente tranqüila. Cefaléia. Glicose. Vitaminas B <sub>1</sub> e C.	10	24	1,100 l. - 1014	18 - 10	72	0,10
	16					



	Hora	M. R.	Urina	P. A.	Pulso	Dose
<b>Dia 2</b>						
Insisto que já "está boa". Solicita alta com insistência. Nem cefaléia, nem náuseas. Glicose.	10	20	1,200 l. - 1016	16 8 ½	64	0,10
	16				64	
<b>Dia 3</b>						
Encontra-se perfeitamente. Poção com Glicose. Nesta data, a paciente, sem autorização, se retirou do hospital.	10	20	0,900 l. - 1019	16 - 8 ½	65	0,10

### REVISÃO CLÍNICA:

#### OBSERVAÇÃO CLÍNICA RESUMIDA:

**Inspeção geral** — Posição livremente escolhida. Ede-  
mas regrediram de todo. Mucosas descoradas. Pêso 58,500 kg.

#### APARELHO CIRCULATÓRIO:

**Coração** — Ictus no 6.º espaço, para fora da linha hemi-  
clavicular esquerda. Clangor do tom aórtico.

#### APARELHO RESPIRATÓRIO:

Nada de especial.

#### APARELHO DIGESTIVO:

Fígado, ainda um dedo abaixo do rebordo costal.

#### EXAMES COMPLEMENTARES:

**Pressão venosa** — 82 mm.

**Velocidade circulatória** — 15 segundos.

**GRUPO II (13 a 22)**

## OBSERVAÇÃO N.º 13

**Identidade** — H. H. P., Papeleta 7717, com 34 anos de idade, casado, carpinteiro, natural d'este Estado. Data de entrada: 15 - 6 - 43.

### ANAMNESE PRÓXIMA:

**Sintomas cardio-vasculares** — Dispneia progressiva de esforço, há três meses. Dispneia de decúbito, há 30 dias a qual eventualmente, assumiu caráter paroxístico, despertando-o bruscamente. No entanto, essas crises súbitas e intensas de "sufocação" não se fizeram acompanhar de expectoração rósea.

Precordialgias, palpitações, tosse, sêca e rebelde. Edema dos membros inferiores e coxas.

**Sintomas digestivos** — plenitude gástrica post-prandial.

**Sintomas renais** — oliguria e nicturia.

**Outras informações** — é a primeira vez que apresenta as manifestações supra-mencionadas. Insiste em filiar seus males ao fato de ter trabalhado numa fábrica de gases tóxicos, com proteção insuficiente.

### ANAMNESE REMOTA:

**Interrogatório geral** — sarampo e "colite aguda".

**Interrogatório especial** — Febre tifóide aos 20 anos. Negativa lues, reumatismo poliarticular e nefropatia.

**Hábitos** — fuma e bebe moderadamente. Nunca usou entorpecentes.

**ANAMNESE FAMILIAR E HEREDITÁRIA:**

**País** — vivos e sadios.

**Espôsa e filhos** — não tem filhos. A espôsa é forte.

**ANAMNESE FISIOLÓGICA:**

Nasceu a termo. Foi criança sadia. Insônia. Oliguria. Nicturia.

**EXAME OBJETIVO:**

**Inspeção geral** — posição intermediária entre o decubitus dorsal e a posição sentada, reclinado sobre travesseiros. Face ansiosa. Psiquismo íntegro. Brevilíneo estênico. Edema mole, formando "godet", dos pés, pernas e região sacra. Mucosas descoradas. Gânglios inguinais e epitrocleanos palpáveis e indolores. Tibialgias e esternalgia. Normotonia muscular.

Altura: 1,74 cm. — Pêso: 80,200 kg. — Temperatura: 36°5.

**APARELHO CIRCULATÓRIO:**

**Coração: Inspeção** — Ictus não é visível.

**Palpação** — Ictus no sétimo intercôsto, para fora da linha hemi-claricular.

**Auscultação** — Duplo sopro sistólico e diastólico de base, no fóco aortico.

**VASOS:**

**Aorta** — palpável na fúrcula.

**Artérias periféricas** — Dansa das arterias.

**Pulso** — fugidio, de média amplitude, ritmado, com frequência de 106.

**Pressão arterial (Vaquez, Laubry)** — 14 — 5.

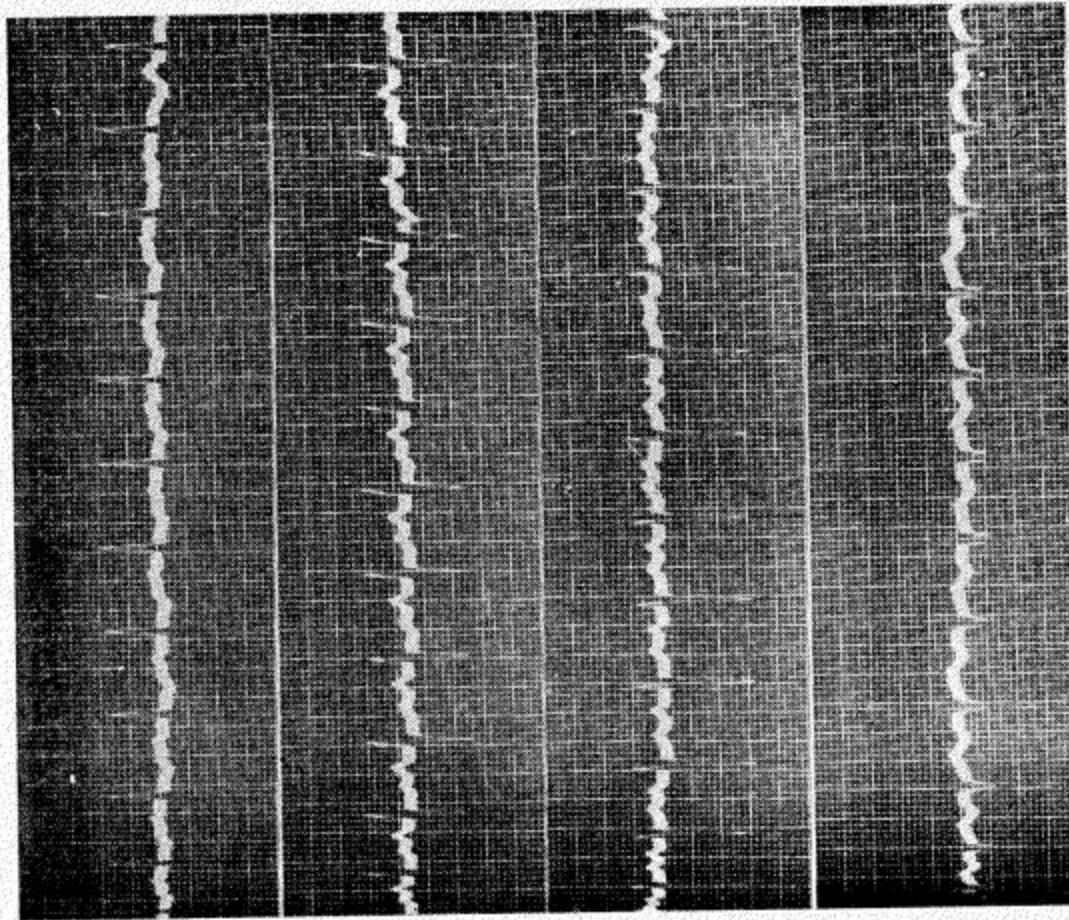
**Veias** — jugulares engurgitadas.

**Pressão venosa** — 280 mm.

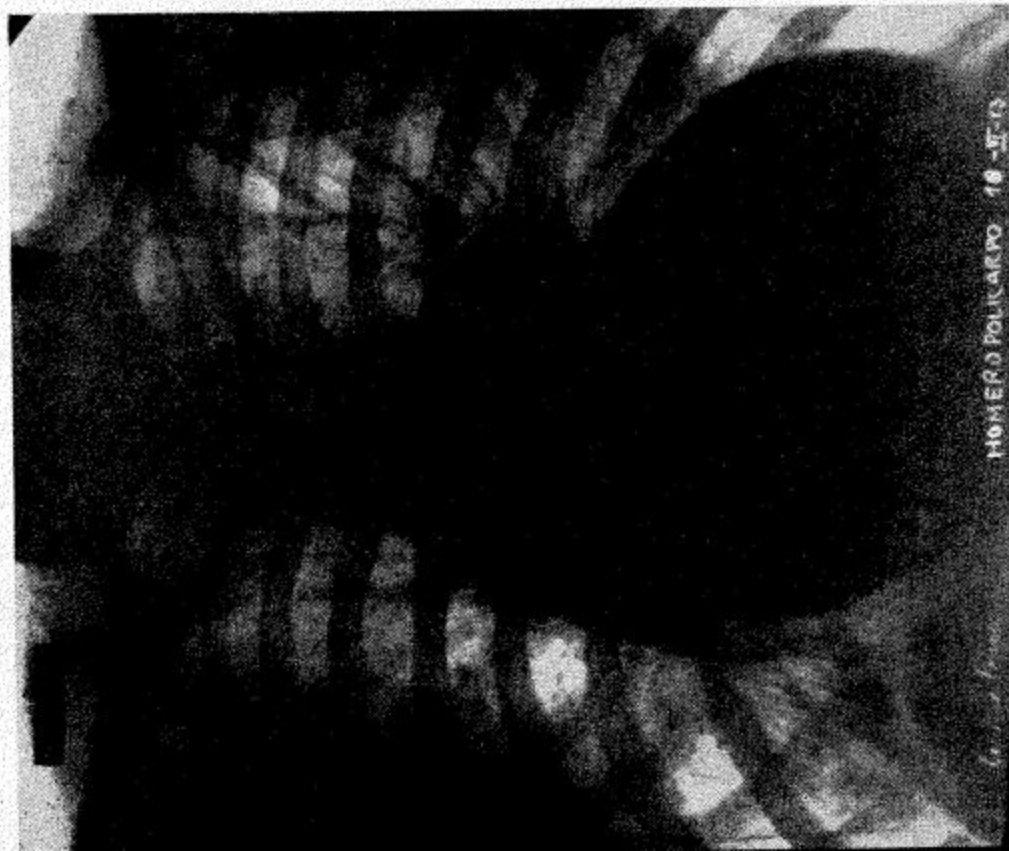
**Velocidade circulatória** — 34 segundos.

**Exame radiológico A:** — Grande aumento da área cardíaca, com preponderância ventricular esquerda. Estase pulmonar.





A



A

**ELETROCARDIOGRAMA A:**

Ritmo sinusal.

Freqüência de 109 ciclos, por minuto.

Eixo elétrico: acentuado desvio para a esquerda.

P — 0,10 segundos. De ápice agudo em D 2 e negativo em D 4.

PR — 0,20 segundos.

QRS — 0,08 segundos. Onda principal dirigida para cima em D 1 e para baixo em D 3.

Equifásico em D 2. R 2 manchado e com entalhes. Em forma de W em D 4.

ST — Desnivelado para baixo em D 1 e D 2.

T — negativa em D 1.

**Conclusões:** Eletrocardiograma patológico.

Preponderância ventricular esquerda.

Sinais de hipoxemia miocárdica.

**Aparelho respiratório** — Taquipnéia com 38 excursões respiratórias. Estertores subcrepitantes em ambas as bases pulmonares.

**Aparelho digestivo** — fígado doloroso à pressão, excedendo de 4 dedos o rebordo costal. Não existem sinais de presença de líquido ascítico.

**Aparelho gênito-urinário** — sem particularidades.

**Sistema nervoso** — idem.

**Sistema nervoso-vegetativo e glândulas endócrinas:** — idem.

**EXAMES LABORATORIAIS:**

**Exame qualitativo de urina:**

Densidade — 1024.

Albumina — Grs.: 0,08 por mil.

Pseudo-albumina — Traços carregados.

Sangue — traços leves.

Piúna — traços nítidos.

Reação ao turnesol — ácida.

Cilindros hialinos — raros.

Cilindros granuloses — raros.

Hemacias — algumas.

Piócitos — vários.

Reação de Wassermann — Positiva +++.

Diagnóstico — Insuficiência cardíaca congestiva, secundária a Mal de Hodgson de origem luética.

### EVOLUÇÃO CLÍNICA E TERAPÊUTICA:

	Hora	M. R.	Urina	P. A.	Pulso	Dose Gotas
<b>Dia 15</b>						
Dispneia. Tosse. Náuseas. Tintura de jalapa composta. Solução Dastre. Dieta de Karell.	14	38	Dens.: 1018	15 - 5	112	
<b>Dia 16</b>						
Noite relativamente tranquila. Náuseas. Tosse, com expectoração sanguinolenta. Violenta pontada na base do hemitorax direito. Temperatura sub-febril. Deriphyllin. Vitamina C (vias: venosas e muscular). Glicose a 30 %, 20 cc.	8	34	0,600 l. - 1017	15 ½ - 5	104	15
	16				106	15
	22				102	10
<b>Dia 17</b>						
Dispneia atenuada. Mantem-se a pontada e a expectoração sanguinolenta. Vitamina C. Glicose.	8	35	2,100 l. - 1011	16 - 4 ½	80	15
	16				98	10
	22				100	10
<b>Dia 18</b>						
Dispneia discreta. Pontada atenuada; expectoração com os mesmos caracteres. Vitaminas B <sup>1</sup> e C. Glicose. Deriphyllin.	8	32	2,500 l. - 1010		80	10
	16				78	10



	Hora	M. R.	Urina	P. A.	Pulse	Dose
<b>Dia 19</b>						
Dispneia ausente. Pontada e expectoração sanguinolenta muito atenuadas. Vitaminas B <sup>1</sup> e C. Glicose.	8	24	1,800 l. - 1014	16 - 5	82	
	16				77	10
<b>Dia 20</b>						
Noite tranquila. Desaparecimento quasi total do expectoração sanguinolenta. Persiste a tosse. Deriphyllin. Vitaminas B <sub>1</sub> e C. Poção com glicose.	8	20	0,950 l. - 1017	16 - 5	80	
	16				80	10
<b>Dia 21</b>						
Noite excelente. Nem cefaléia, nem vomitos. Glicose, via oral. Vitaminas B <sup>1</sup> e C, via oral.	8	18	1,310 l. - 1016		80	
	16				78	5
<b>Dia 22</b>						
Sente-se perfeitamente bem. A partir desta data foi administrada a dose de manutenção: 5 a 10 gotas.	8	20	1.105 l. - 1017	16 - 4 ½	80	5

**REVISÃO CLÍNICA:**

**OBSERVAÇÃO CLÍNICA RESUMIDA:**

**Inspeção geral** — Posição ativa. Psiquismo lúcido. Desapareceram, de todo, os edemas.

Pêso: 67,800 kg.



**APARELHO CIRCULATÓRIO:**

**Coração** — Ictus no 6.º intercôsto E., entre a hemiclavicular e a axilar anterior. Duplo sôpro, já referido.

**Aparelho respiratório** — Sem particularidades.

**Aparelho digestivo** — Fígado não doloroso, mas ainda ultrapassando de 2 dedos transversos o rebordo costal.

**EXAMES COMPLEMENTARES:**

**Pressão venosa** — 129 mm.

**Velocidade circulatória** — 17 segundos.

**Exame radiológico B:** — Não houve redução apreciável da área cardíaca. Desaparecimento do foco de condensação da base interna direita.

**ELETROCARDIOGRAMA B:**

Ritmo sinusal.

Freqüência média de 80 ciclos, por minuto.

Eixo elétrico: desvio definido para a esquerda.

P — negativa em D 4.

PR — 0,24 segundos.

QRS — Duração de 0,08 segundos. Onda principal para cima em D 1 e D 4. Equifásico em D 2. Deflexão negativa dominante em D 3. Presença de manchas e entalhes.

ST — desviado, e em declive para baixo em D 1.

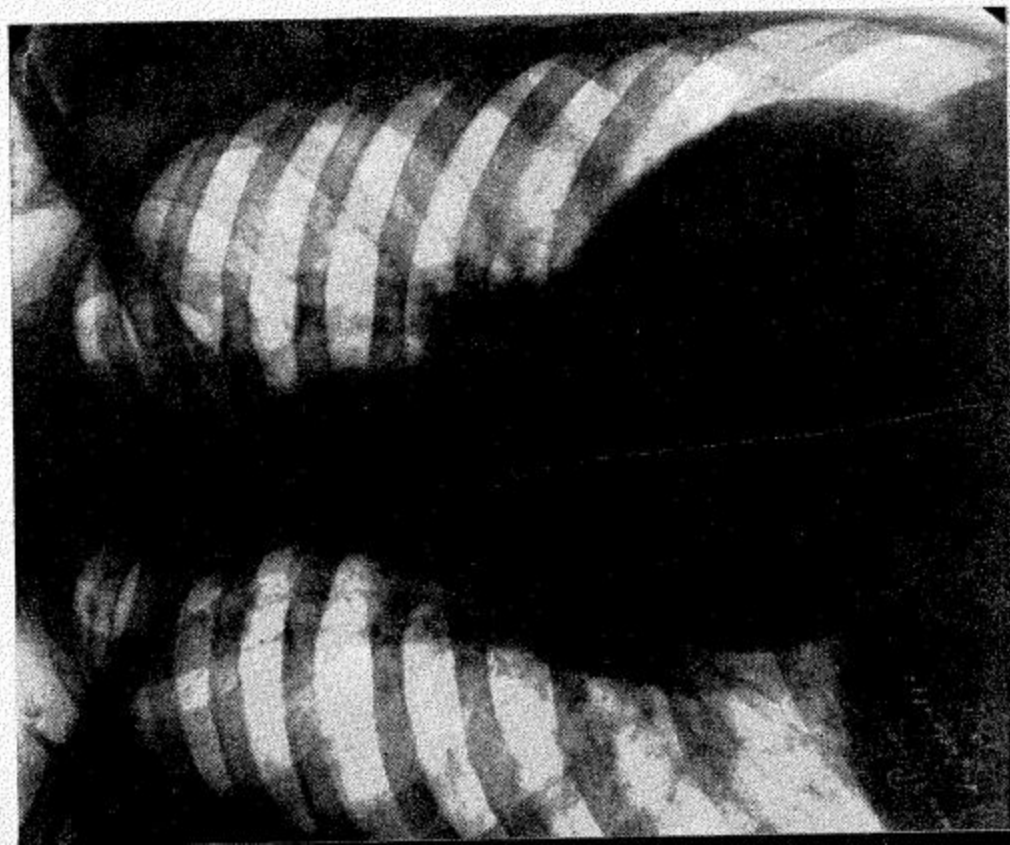
T — negativa e do tipo digitálico em D 1.

**Conclusões:** Eletrocardiograma patológico.

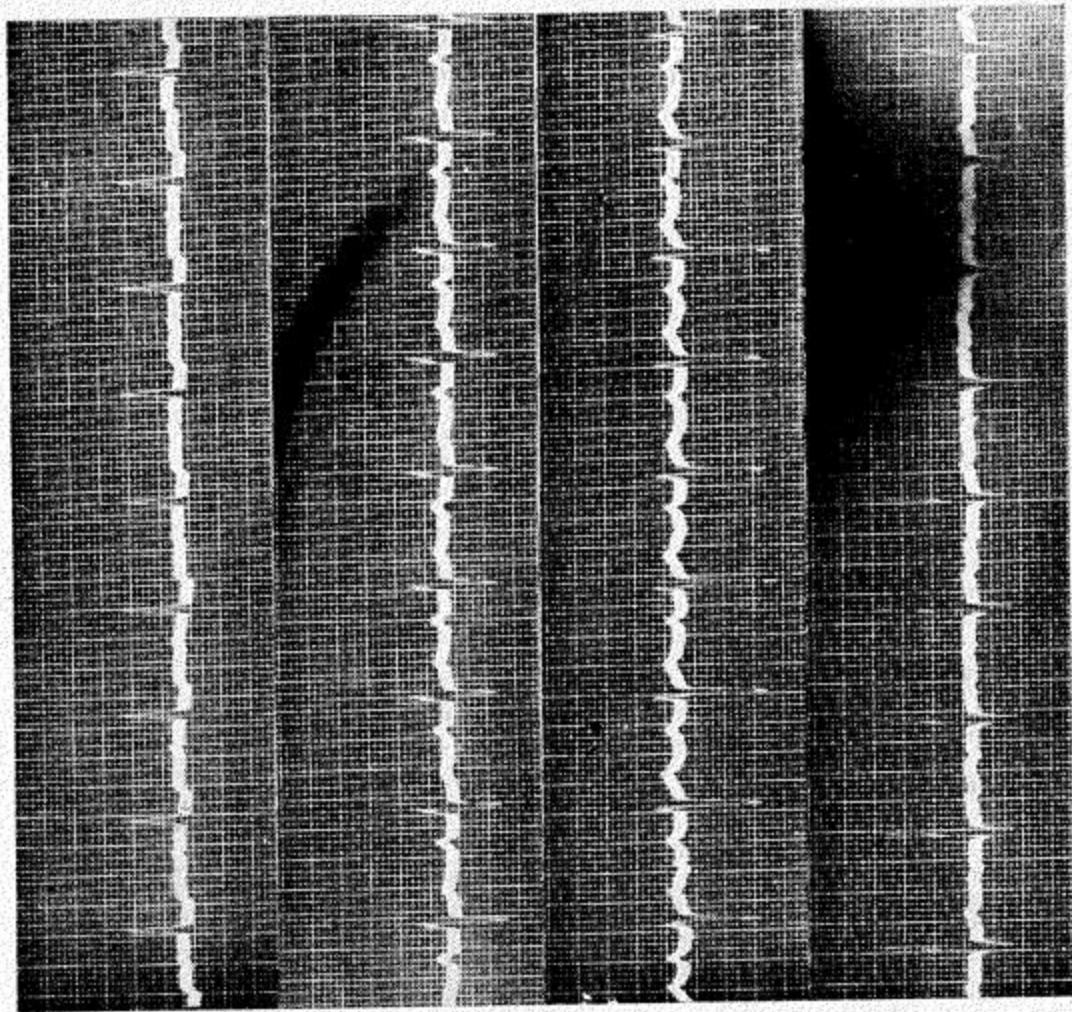
Bloqueio de primeiro grau.

Preponderância ventricular esquerda.

Impregnação digitálica.



B



B

## OBSERVAÇÃO N.º 14

**Identidade** M. C., Papeleta 7158, com 55 anos, branca, viúva, doméstica, natural deste Estado. Data de entrada: 7 - 6 - 43.

### ANAMNESE PRÓXIMA:

**Sintomas cardio-vasculares** — Dispnéia progressiva de esforço, há 1 ano e meio. Dispnéia de decúbito, há 4 meses. Posição ortopneica, única a lhe permitir o sono, há 40 dias. Algas precordiais. Palpitações. Tosse com expectoração.

Edema dos pés, pernas, coxas, ventre e rosto.

**Sintomas digestivos** — Dôres no hipocôndrio direito, digestão difícil, eructações, sensação de "amargor" na bôca, vômitos, mesmo em jejum, e constipação.

**Sintomas renais** — Dôres nos rins (sic.) Diurese diminuída. Nicturia.

**Outras informações** — A paciente relata que se encontra nesse estado pela primeira vez.

### ANAMNESE REMOTA:

**Interrogatório geral** — Sarampo e coqueluche. De dois anos a esta data passou a sofrer do fígado (sic.).

**Interrogatório especial** — Febre tifóide aos 11 anos. Nega lues e reumatismo poliarticular.

**Hábitos** — nada a consignar.

### ANAMNESE FAMILIAR E HEREDITÁRIA:

**Pais** — não fornece informações precisas. Relata apenas que o pai faleceu de-repente.

**Marido e filhos** — Espôsa falecido de “moléstia infecciosa”. Teve 8 filhos, dos quais 3 faleceram: um de coqueluche, outro, acidentado e o terceiro, do coração.

#### **ANAMNESE FISIOLÓGICA:**

Nascimento e crescimento sem particularidades. Menarca aos 12 anos. Menstruações regulares. Menopausa branda aos 45 anos.

Má digestão, constipação, insônia, oliguria, nicturia.

#### **EXAME OBJETIVO:**

**Inspeção geral** — Posição reclinada. Face ansiosa, com suores frontais. Grande depressão psíquica. Normolínea astênica. Pele fria, úmida. Edemas ao nível dos pés, pernas, região sacra e ventre. Mucosas descoradas. Gânglios impalpáveis. Ossos e articulações normais.

Altura: 1m59 — Pêso: 63,600 kg. — Temperatura: 36°.

#### **APARELHO CIRCULATÓRIO:**

**Coração: Inspeção** — Ictus não é visível.

**Palpação** — Ictus cordis no 6.º espaço intercostal, na linha axilar anterior. Choque da ponta fraco e circunscrito.

**Auscultação** — Abafamento e desdobramento da 1.ª bulha. Clangor da 2.ª bulha no foco aórtico. Ritmo de galope.

#### **VASOS:**

**Aorta** — palpável na fúrcula externa.

**Artérias periféricas** — endurecidas e sinuosas.

**Pulso** — pequeno, irregular, com frequência de 104.

**Pressão arterial (V. L.)** — 11 — 9.


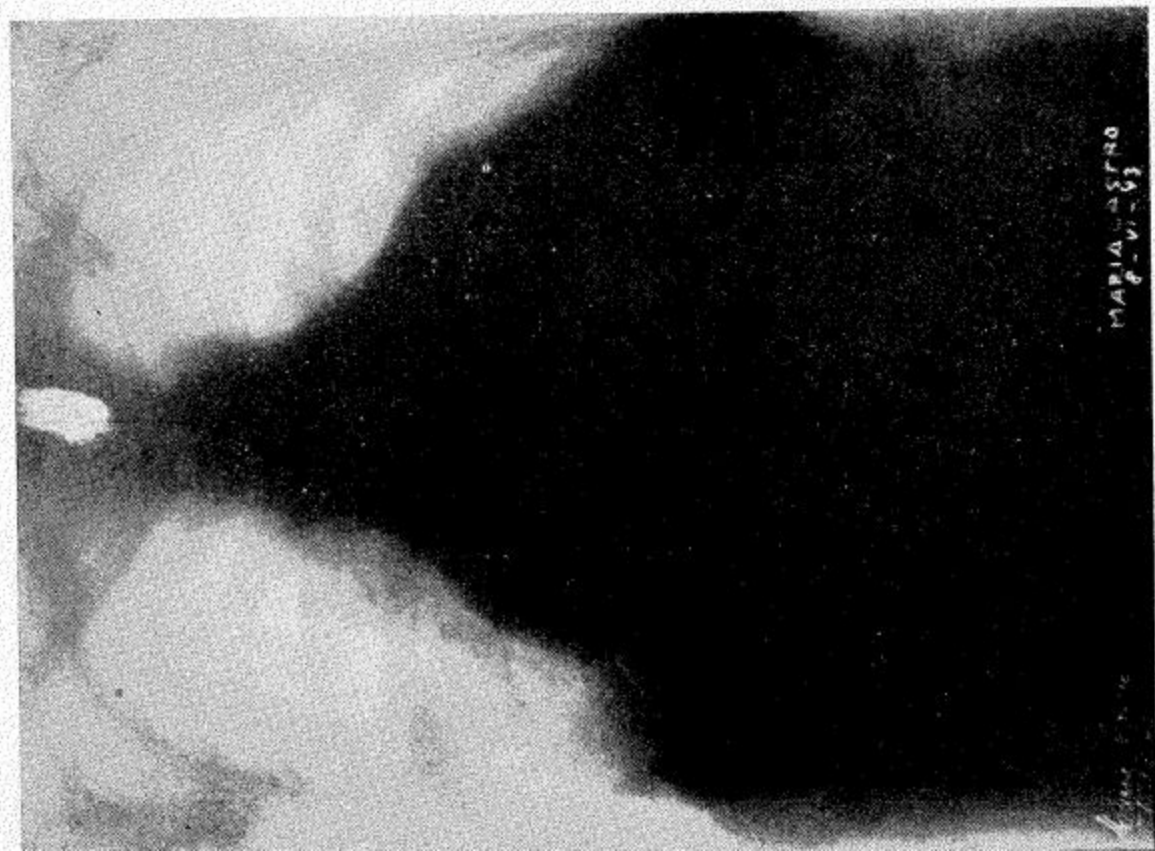
**Veias** — jugulares engurgitadas e com batimentos.

**Pressão venosa** — 290 mm.

**Velocidade circulatória** — 41 segundos.



OBSERVAÇÃO N.º 14



A

A

**Exame radiológico A:** — Grande aumento da área cardíaca, com leve preponderância ventricular esquerda. Distensão da cava superior.

**ELETROCARDIOGRAMA A:**

Ritmo sinusal. Uma extrasístole ventricular entre o primeiro e o segundo ciclo em D 4.

Frequência de 110 ciclos por minuto.

Eixo elétrico: acentuado desvio para a esquerda.

P — 0,10 segundos. De ápice agudo em D 2. Invertida em D 4.

PR — 0,16 segundos.

QRS — duração de 0,08 segundos. Onda principal dirigida para cima em D 1 e para baixo em D 3. Bifásico em D 2. R 2 tímida.

ST — deprimido em D 2 e D 4.

T — aplanada em D 1. Invertida em D 4.

**Conclusões:** Eletrocardiograma patológico.

Taquicardia sinusal.

Preponderância ventricular esquerda.

Sinais de hipoxemia miocárdica.

**Aparelho respiratório** — Taquipnéia com 37 excursões respiratórias. Estertores subcrepitantes em ambas as bases. Respiração rude nos ápices.

**Aparelho digestivo** — Ventre com paredes edemaciadas e distendidas. Massicez nos flancos, deslocando-se com a movimentação. Hepatomegalia, fígado doloroso, excedendo de 3 dedos transversos o rebordo costal.

**Aparelho gênito-urinário** — normal.

**Sistema nervoso** — Sem particularidade.

**Sistema nervoso vegetativo e glândulas endócrinas** — idem.

**EXAMES LABORATORIAIS:**

Reação de Wassermann — negativa 0.

**Exame qualitativo de urina:**

Densidade — 1.019.

Albumina — Traços carregado.

Pseudo-albumina — Traços nítidos.

Sangue — Traços leves.

Piína — Tem.

Urobilina — Excesso.

**Química do sangue:**

Uréia — Gr.: 0,465 por mil (no sangue total).

Creatinina — Mgr.: 1,68 por cento (no sangue total).

**DIAGNÓSTICO:**

Insuficiência cardíaca congestiva, secundária a miocárdio-fibrose.

Arterioesclerose disseminada.

**EVOLUÇÃO CLÍNICA E TERAPÊUTICA:**

	Hora	M. R.	Urina	P. A.	Pulso	Dose
<b>Dia 7</b>						
Dispneia. Tosse. Vômitos. Tintura de jalapa composta. Diurético mercurial (muscular). Solução Dastre.	18	37	Dens.: 1022	11 - 9	112	
<b>Dia 8</b>						
Noite mais tranqüila. Tosse.	8	38	Dens.: 1019	12 - 9	109	20
Vômitos. Deriphyllin. Vitamina B <sub>1</sub> .	16				102	20
Glicose a 30 %, 20 cm. <sup>3</sup>	22				104	20



	Hora	M. R.	Urina	P. A.	Pulso	Dose
<b>Dia 9</b>						
Dispneia discreta. Náuseas.	8	30	3,500 l. - 1005	13½ - 8½	100	15
Diarréia. Glicose.	16					10
	22					10
<b>Dia 10</b>						
Dispneia ausente. Ausência de cefaléia e vômitos. Diarréia.	8	24	3,300 l. - 1005	14 - 9	88	10
Deriphyllin. Vitamina B <sub>1</sub> . Glicose.	16					10
<b>Dia 11</b>						
Noite excelente. Tosse discreta. Diarréia atenuada. Glicose.	8	20	2,400 l. - 1008	14 - 10	79	
	16				80	10
<b>Dia 12</b>						
Noite ótima Mantem-se o estado diarréico. Deriphyllin. Vitamina B <sub>1</sub> . Glicose.	8	20	1,500 l. - 1012	13 - 8 ½	80	
	16					10
<b>Dia 13</b>						
Sente-se perfeitamente bem. Diarréia muito atenuada. Vitamina C (via oral).	8	18	1,500 l. - 1010	13 - 8	78	
	16				78	5
<b>Dia 14</b>						
Noite tranqüila. Desta data em diante, passamos a administrar a dose de manutenção: 5 a 10 gota diárias.	8	18	1,340 l. - 1012	13 - 8	78	5



## REVISÃO CLÍNICA:

### OBSERVAÇÃO CLÍNICA RESUMIDA:

**Inspeção geral** — Adoção livre de qualquer atitude. Psiquismo íntegro. Edemas desaparecidos. Pele sêca, flácida.

Pêso: 58,300 kg.

### APARELHO CIRCULATÓRIO:

**Coração:** Tom aórtico clangoroso. Ausência de sopros.

**Aparelho respiratório** — Nada de anormal.

**Aparelho digestivo** — Fígado indolor e ainda excedendo de 1 dedo transverso o rebordo costal.

### EXAMES COMPLEMENTARES:

**Pressão venosa** — 60 mm.

**Velocidade circulatória** — 14 seg.

**Exame radiológico B:** — Discreta redução da área cardíaca. Diminuição apreciável da distensão da cava superior.

### ELETROCARDIOGRAMA B:

Ritmo sinusal.

Frequência de 80 a 90 ciclos por minuto.

Eixo elétrico: acentuado desvio para a esquerda.

P — positiva nas quatro derivações.

PR — 0,22 segundos.

QRS — duração de 0,10 segundos. Onda principal dirigida para cima em D 1 e D 4 e para baixo em D 2 e D 3. Tumidez de R 2 e R 3.

ST — deprimida em D 1 e D 4. Arqueado e de convexidade voltada para baixo em D 3.

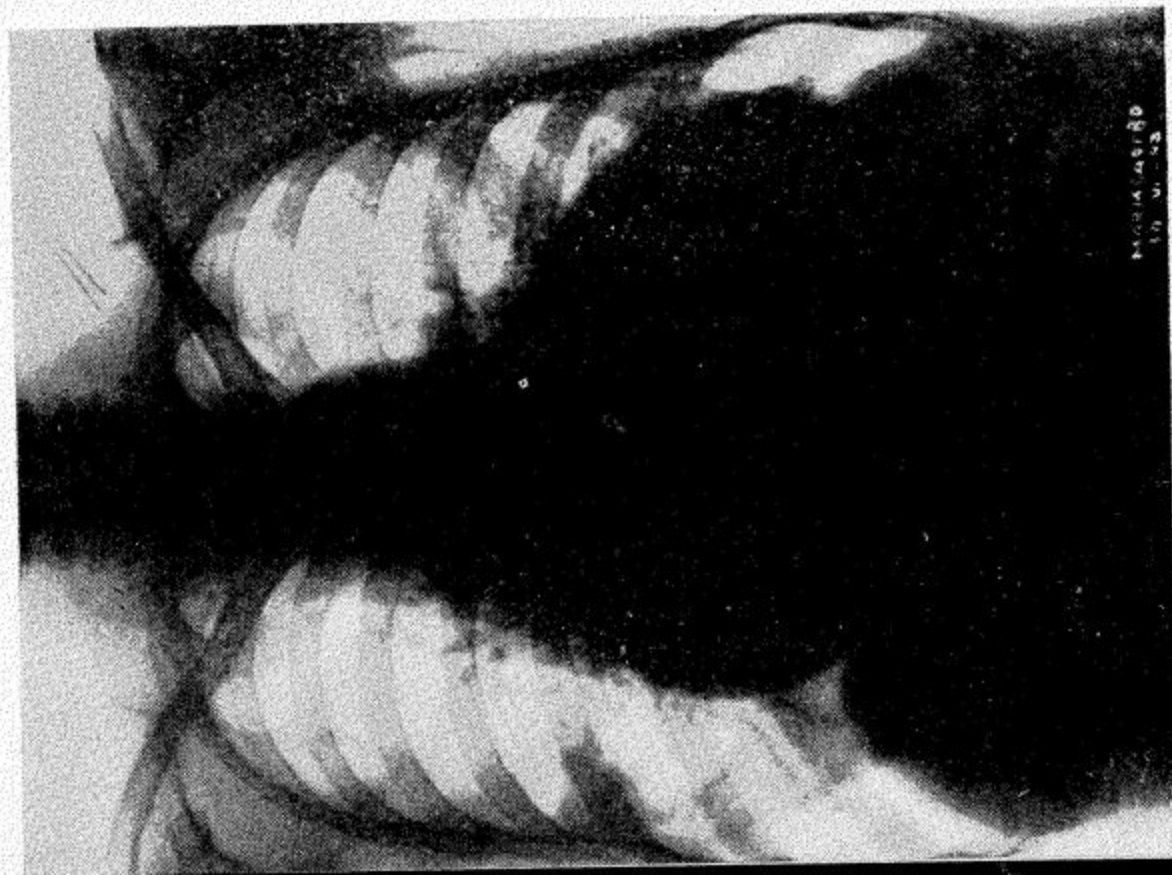
T — baixa voltagem em T 1, e T 3 de aspecto digitálico.

**Conclusões:** Eletrocardiograma patológico.

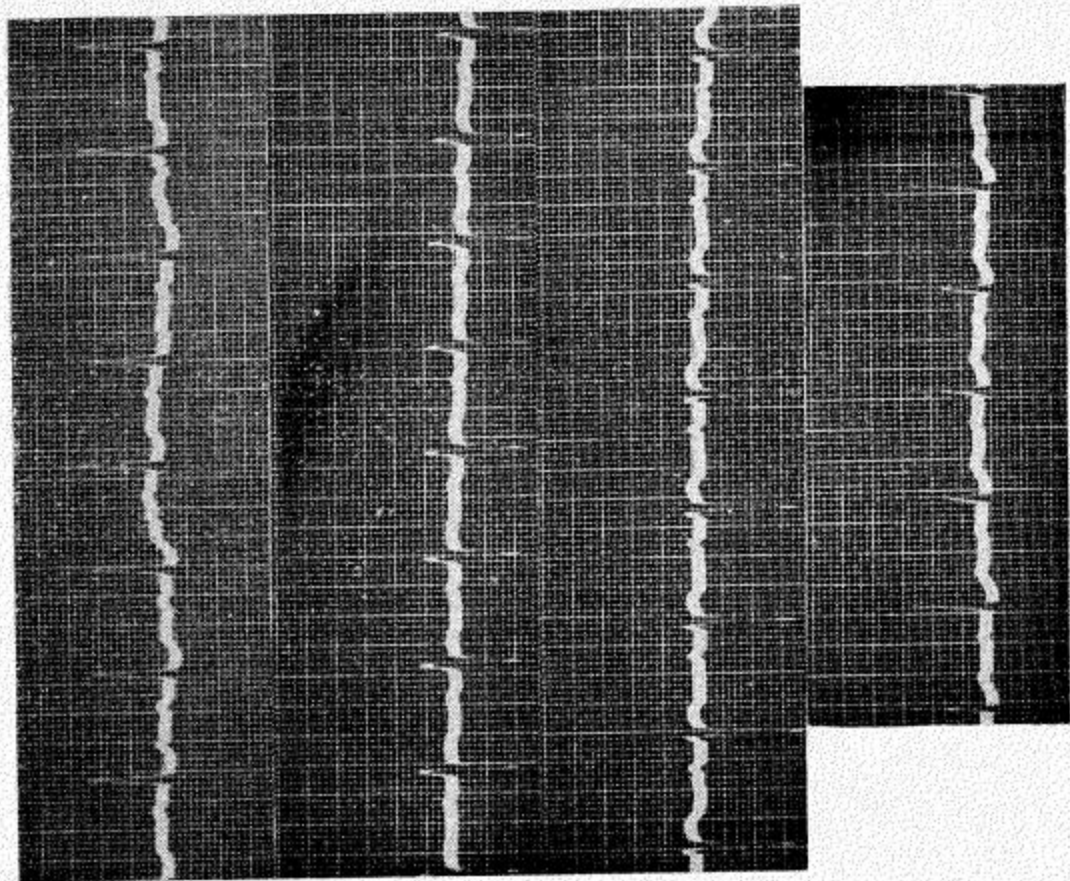
Bloqueio de primeiro grau.

Preponderância ventricular esquerda.

Sinais de impregnação digitálica.



B



B

## OBSERVAÇÃO N.º 15

**Identidade** — J. S., Papeleta n.º 7051, com 42 anos de idade, preta, casada, doméstica, natural dêste Estado. Data de entrada 3-6-43.

### ANAMNESE PRÓXIMA:

**Sintomas cardio-vasculares** — Dispnéia progressiva de esforço, há 3 anos. Dispnéia de decúbito, há “alguns meses”. Atitude ortopneica, única a lhe permitir o sono, há 25 dias.

Palpitações pelo esforço e quando deitada em decúbito lateral esquerdo. Tosse sêca.

Edemas que se iniciaram pelos membros inferiores e ascenderam à face.

**Sintomas digestivos** — Inapetência. Digestão, difícil.

**Sintomas renais** — Oliguria, com nicturia.

**Outras informações** — Pela primeira vez se encontra no estado que descrevemos.

### ANAMNESE REMOTA:

**Interrogatório geral** — Sarampo, varicela, pneumonia aos 23 e aos 35 anos.

**Interrogatório especial** — Nega lues, nefropatia, reumatismo poliarticular e febre tifóide.

**Hábitos** — Nunca usou fumo e entorpecentes.

### ANAMNESE FAMILIAR E HEREDITÁRIA:

**Pais** falecidos de causa ignorada.

**Marido e filhos** — Espôso e 2 filhos sadios.

**ANAMNESE FISIOLÓGICA:**

Não informa como se processaram o nascimento e crescimento. Menarca aos 14 anos. Menstruações regulares. Teve 2 abortos de 3 e 4 meses.

Digestão difícil, Insônia, Inapetência. Oliguria com nictúria.

**EXAME OBJETIVO:**

**Inspeção geral** — Posição ortopneica. Face prostrada com suores e batimentos das asas do nariz. Psiquismo lúcido. Normolínea estênica. Pele fria, pouco úmida. Edemas nas regiões declives, ventre e face. Panículo adiposo reduzido. Externalgia. Gânglios impalpáveis. Altura: 1 m. 58 — Pêso: 62 kg. — Temperatura: 36°5.

**APARELHO CIRCULATÓRIO:**

**Coração: Inspeção** — Ictus desviado para baixo e para fora.

**Palpação** — Ictus no 6.º intercosto, na linha axialr anterior. Difuso e fraco.

**Auscultação** — Sôpro diastólico de base. Suave, aspirativo e de intensidade +. Sôpro sistólico, mais audível na ponta, intensidade ++, propagando-se para a axila.

**VASOS:**

**Aorta** — Palpável na fúrcula external.

**Artérias periféricas** — Um tanto endurecidas.

**Pulso** — Pouco amplo, ritmado com frequência de 95.

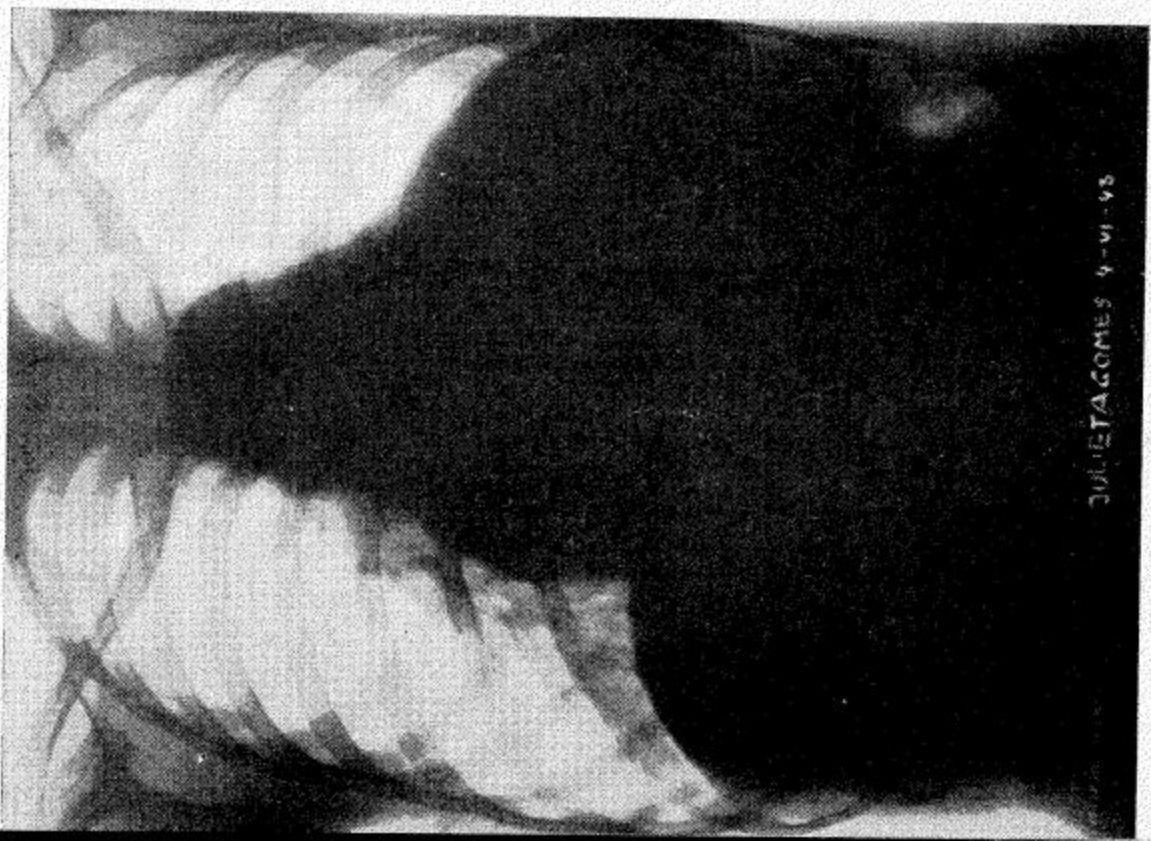
**Pressão arterial (V. L.)** — 11 - 8.

**Veias** — Jugulares dilatadas e animadas de batimentos de tipo auricular.


**Pressão venosa** — 250 mm.

**Velocidade circulatória** — 36 seg. 3/4.





A



A

**EXAME RADIOLÓGICO A:**

Grande aumento da área cardíaca com predominância ventricular esquerda. Arco G — G' atinge o contorno externo do hemitórax.

Aorta densa, sinuosa e alongada, atingindo o plano claviclar inferior. Moderada estase pulmonar.

**ELETROCARDIOGRAMA A:**

Ritmo — Extrasístoles auriculares frequentes.

Frequência média de 100 ciclos por minuto.

Eixo elétrico — Sem desvio apreciável.

P — Bifida em D 1. Invertida em D 4.

PR — 0,16 segundos.

QRS — 0,06 segundos. Onda principal para cima em D 1 em D 2 e de baixa voltagem em D 3.

ST — leve desnível "minus" em D 4.

T — invertida em D 1, D 2 e D 4. Em D 3, bifásica, fundindo-se, por vezes, com a onda P, do ciclo seguinte. Os ramos de T 2 e T 4 são simétricos (T em ninho).

**Conclusões:** Eletrocardiograma patológico.

Arritmia extra-sistólica auricular.

Sinais de hipoxemia do miocárdio.

**Aparelho respiratório** — Ortopnéia e taquipnéia, com 40 movimentos respiratórios. Estertores sub-crepitantes nas bases.

**Aparelho digestivo** — Edema das paredes abdominais. Fígado doloroso e 2 dedos e  $\frac{1}{2}$  abaixo do rebordo costal.

**Aparelho gênito-urinário** — Sem particularidade.

**Sistema nervoso** — idem.

**Sistema nervoso vegetativo e glândulas endócrinas** — idem.

**EXAMES LABORATORIAIS:**

**Exame qualitativo de urina:**

Densidade — 1015,3.

Albumina — traços leves.

Pseudo-albumina — traços leves.

Sangue — tem.

Piína — tem.

Hemacias — muitos.

Plácitos — muitos.

**Química do Sangue:**

Dosagem de uréa (no sangue total), gr.: 0,349.

Dosagem de creatinina (no sangue total), mgr.: 1,45.

**Diagnóstico** — Insuficiência congestiva, secundária a insuficiência aórtica (endocárdica? arterial?).

**EVOLUÇÃO CLÍNICA E TERAPÊUTICA:**

	Hora	M. R.	Urina	P. A.	Pulso	Dose Gotas
<b>Dia 3</b>						
Dispneia acentuada. Tosse. Tintura de jalapa composta. Diurético mercurial (no músculo). Sol. Dastre. Dieta de Karel.	12	40	Dens.: 1022	11 - 8	102	
<b>Dia 4</b>						
Noite regular. Extra-sístoles. Glicose a 30%, 20 cm. <sup>3</sup> . Deriphyllin. Vitamina B <sub>1</sub> .	8 16 22	38	3,500 l. - 1004	11 - 7	98 96 93	20 15 15
<b>Dia 5</b>						
Dispneia ausente. Tosse atenuada. Cefaléia ou náuseas ausentes de todo. Extra-sístoles raras. Glicose. Vitamina B <sub>1</sub> .	8 16 22	32	3,600 l. - 1005	12 - 5	89 84 80	15 10 10



	Hora	M. R.	Urina	P. A.	Pulso	Dose
<b>Dia 6</b>						
Noite excelente. Tosse muito diminuída. Glicose. Deriphyllin. Vitamina B <sup>1</sup> .	8	24	3,800 l. - 1005	13 - 4	78	10
	16				76	5
<b>Dia 7</b>						
Noite tranquila. Glicose.	9	19	1,800 l. - 1010	14 - 4	73	
	16				73	5
<b>Dia 8</b>						
Passa perfeitamente bem. A partir desta data foi instituída a dose de manutenção: 5 a 10 gotas diárias.						

### REVISÃO CLÍNICA:

#### OBSERVAÇÃO CLÍNICA RESUMIDA:

**Inspeção geral** — Posição ativa. Não se percebem edemas. Psiquismo lúcido, atitude algo cínica, respostas inverídicas. Pêso: 54,300 kg.

#### APARELHO CIRCULATÓRIO:

**Coração** — Ictus no 6.º espaço intercostal, para fora do linha hemiclavicular. Difuso e propulsivo. Duplo sôpro de base, ambos de fraca intensidade. O sôpro diastólico propaga-se para baixo ao longo do externo e o sistólico em direção oposta.

**Aparelho respiratório** — Nada de anormal.

**Aparelho digestivo** — Ventre depressível e indolor. Fígado de limites normais.

#### EXAMES COMPLEMENTARES:

**Pressão venosa** — 105 mm.

**Velocidade circulatória** — 16 seg.



## OBSERVAÇÃO N.º 16

**Identidade** — J. A. C., Papeleta n.º 7498, com 64 anos de idade, misto, casado, militar aposentado, natural deste estado. Data de entrada: 14 - 6 - 43.

### ANAMNESE PRÓXIMA:

**Sintomas cardio-vasculares** — Dispneia progressiva de esforço, há 3 anos. Dispneia de decúbito, “há 8 meses e pouco”, eventualmente marcada por “sufocações súbitas” noturnas, que se atenuavam no fim de 2 a 3 horas.

Posição ortopneica, única a lhe permitir o sono, há 15 dias. Palpitações. Tosse com expectoração sanguinolenta.

**Sintomas digestivos** — Plenitude gástrica post-prandial. Apetite conservado; constipação.

**Sintomas renais** — diurese diminuída, micções noturnas.

**Outras informações:** A presente crise acomete pela primeira vez o nosso paciente.

### ANAMNESE REMOTA:

**Interrogatório geral** — Sarampo. Blenorragia.

**Interrogatório especial** — reumatismo poliarticular aos 42 anos. Nega lues, febre tifóide e nefropatia.

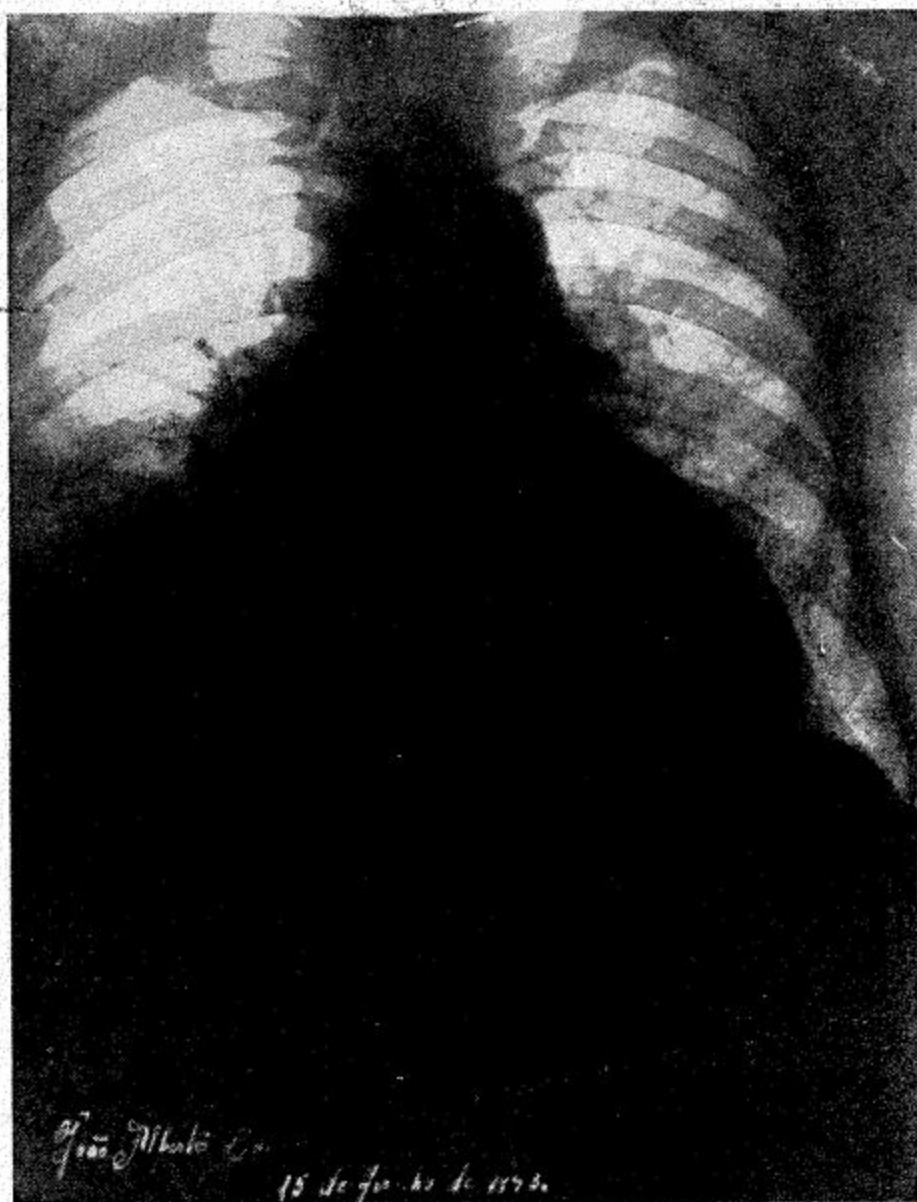
**Hábitos** — Nunca usou fumo e entorpecentes.

### ANAMNESE FAMILIAR E HEREDITÁRIA:

**Pais** — Pais falecidos de causa ignorada.

**Espôsa e filhos** — Espôsa viva e sadia. Nunca teve abôrto. Não tem filhos.

OBSERVAÇÃO N.º 16



#### ANAMNESE FISIOLÓGICA:

Nascido a termo. Foi criança sadia. Insônia. Digestão difícil. Oliguria. Nicturia.

#### EXAME OBJETIVO:

**Inspeção geral** — posição ortopneica. Face túrgida, com expressão de sofrimento, e batimentos das asas do nariz. Pele fria, seca, com eritema nos membros inferiores, edema generalizado: pés, pernas, coxas, escrotos, etc. Brevilíneo estênico. Mucosas cianosadas. Gânglios impalpáveis. Ossos e articulações normais. — Altura: 1 m. 70 — Pêso: 86,120 kg. — Temperatura 36°1.

#### APARELHO CIRCULATÓRIO:

**Coração: Inspeção** — Ictus não é visível.

**Apalpação** — Ictus cordis no 7.º espaço intercostal, 2 dedos para fora da linha hemiclavicular. Enfraquecimento do choque precordial. Difuso.

**Auscultação** — Ritmo de galope. Hiperfonése clangorosa da segunda bulha no fóco aórtico. Sôpro sistólico de ponta, suave e de intensidade +. Propaga-se para fora.

#### VASOS:

**Aorta** — Palpável na fúrcula.

**Artérias periféricas** — Muito endurecidas e sinuosas, (temporais, humerais e radiais).

**Pulso** — pouco amplo, rápido, ritmado, com frequência de 123.

**Pressão arterial (V. L.)** — 14 - 11

**Pressão venosa** — 400 mm.

**Velocidade circulatória** — 39 segundos.

#### EXAME RADIOLÓGICO A:

Grande aumento do coração, com acentuada predominância ventricular esquerda. Estase na pequena circulação. Derrame à direita.

**Aparelho respiratório** — Ortopnéia e taquipnéia com 46 movimentos respiratórios. Frêmito e murmúrio diminuído nas bases. Estertores subcrepitantes. Massicez à direita.

**Aparelho digestivo** — Fígado doloroso à pressão, e excedendo, de 3 dedos e meio, o rebordo costal. Paredes abdominais infiltradas. Sinais de derrame, de relativa abundância, na cavidade peritoneal.

**Aparelho gênito-urinário** — Normal.

**Sistema nervoso** — Nada de particular.

**Sistema nervoso vegetativo e glândulas endócrinas** — idem.

#### EXAMES LABORATORIAIS:

##### EXAME QUALITATIVO DE URINA:

Densidade — 1006,2.

Albumina — traços leves.

Pseudo albumina — traços nítidos.

Sangue — traços levíssimos.

Reação ao turnesol — alcalina.

pH — 7,8.

Hemácias — algumas.

Lecócitos — raros.

**Diagnóstico** — Insuficiência cardíaca congestiva, secundária a miocárdio-fibrose.

Arteriosclerose disseminada.

#### EVOLUÇÃO CLÍNICA E TERAPEÚTICA:

	Hora	M. R.	Urina	P. A.	Pulso	Dose
Dia 14						
Grande dispnéia. Tosse. Náuseas. Solução Dastre. Aguardente alemã. Dieta de Karell.	14	46	Dens.: 1017	14 - 11	123	



	Hora	M. R.	Urina	P. A.	Pulso	Dose
<b>Dia 15</b>						
Noite menos agitada. Deriphyllin. Glicose. Viatminas B <sup>1</sup> e C.	8	44	0,405 l. - 1015	13 ½ - 10	121	25
	16				119	20
	22				115	15
<b>Dia 16</b>						
Dispneia discreta. Diminiu a tosse. Glicose. Vitamina B <sup>1</sup> .	8	38	2,200 l. - 1010	12 ½ - 7	102	15
	16				98	10
	22				90	10
<b>Dia 17</b>						
Dispneia ausente. Pulso com extrasistoles. Diarréa. Deriphyllin. Glicose. Vitamina B <sup>1</sup> .	8	28	2,650 l. - 1004	13 - 7	98	10
	16				96	
	22				88	5
<b>Dia 18</b>						
Noite tranquila. Extra sistoles raras. Diarréa pouco intensa. Glicose.	8	24	2,400 l. - 1012	15 - 9	88	
	16				83	10
<b>Dia 19</b>						
Noite excelente. Nem náuseas, nem cefaléia, nem diarréa. Discreta precordialgia. Deriphyllin. Glicose. Vitamina B <sup>1</sup> .	8	20	1,900 l. - 1011	16 - 8 ½		
	16				88	10
<b>Dia 20</b>						
Noite tranquila. Mantem-se a precordialgia. Glicose. Deriphyllin.	8	20	1,650 l. - 1014	16 - 8 ½	90	
	16				88	10

	Hora	M. R.	Urina	P. A.	Pulso	Dose
<b>Dia 21</b>						
Sente-se admiravelmente bem. Mantivemos ainda o paciente sob nosso controle durante vários dias. A frequência do pulso nunca baixou a menos de 88. Contudo, constituindo um elemento isolado, não o tomamos em consideração. Um mês após, tivemos oportunidade de revê-lo e verificar seu ótimo estado. Dose de manutenção: 5 a 10 gotas.	8	20	0,860 l. - 1016	17 - 8 ½	84	5

### REVISÃO CLÍNICA:

#### OBSERVAÇÃO CLÍNICA RESUMIDA:

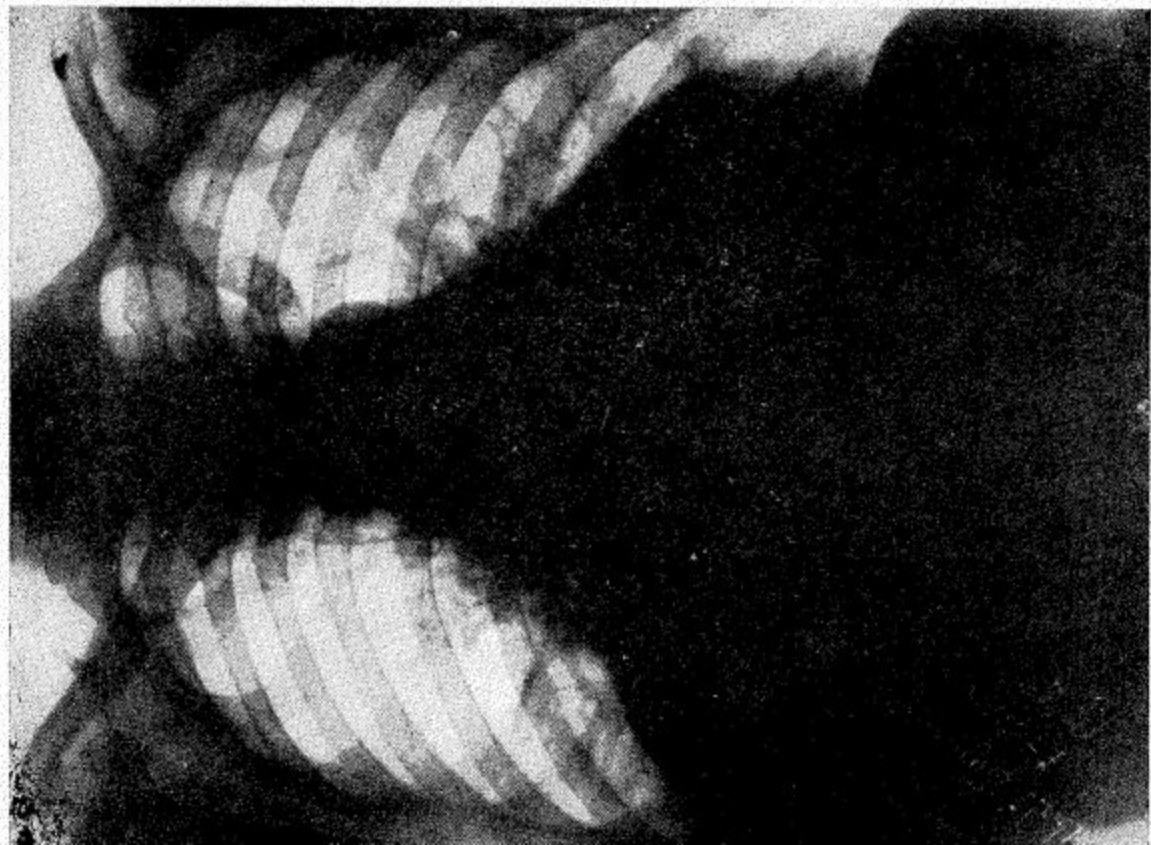
**Inspeção geral** — Posição livremente assumida. Psiquismo lúcido. Regressão integral dos edemas, bem como do eritema. Pele flácida, seca. Pêso: 78,400 kg.

#### APARELHO CIRCULATÓRIO:

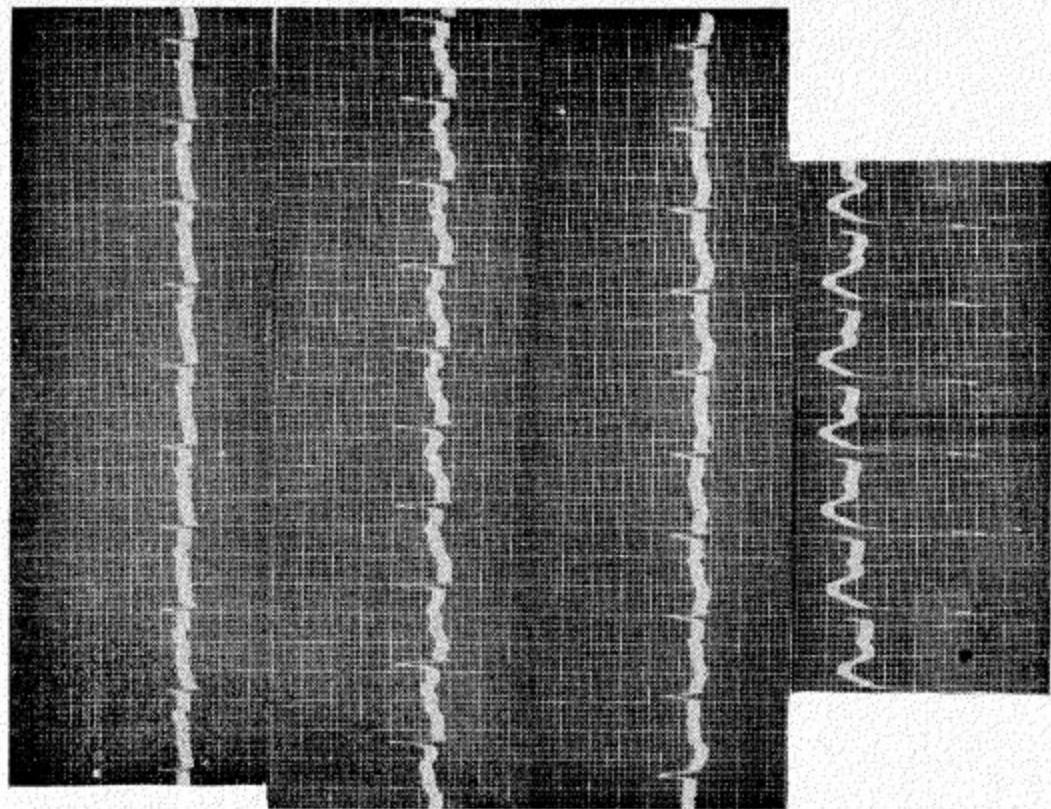
**Coração** — Ictus no 6.º intercôsto, na linha axilar anterior. Difuso e pouco intenso. Clangor, da 2.ª bulha no foco aórtico.

**Aparelho respiratório** — Estertores subcrepitantes à esquerda. Leve submassicez na base direita.

**Aparelho digestivo** — Fígado indolor, mas ainda excedendo de 2 dedos e meio o rebordo costal. De superfície irregular e consistente, (cirrose cardíaca provável). Não ha líquido ascítico.



B



B

**EXAMES COMPLEMENTARES:**

Pressão venosa — 160 mm.

Velocidade circulatória — 17 segundos.

**EXAME RADIOLÓGICO B:**

Reabsorção do derrame. No que é dado observar, não houve alteração na silhueta cardíaca, cujo contôrno direito é agora visível pelo aclaramento da base pulmonar.

**ELETROCARDIOGRAMA B:**

Ritmo sinusal.

Frequência média de 98 ciclos por minuto.

Eixo elétrico — sem desvio.

P — positiva nas 4 derivações.

PR — 0,20 segundos.

QRS — Duração de 0,08 segundos. Flexa dominante dirigida para cima nas 3 derivações clássicas e para baixo em D 4. — R 4 com menos de 3 milímetros. S 4 manchado.

ST - T — de aspecto digitálico.

**Conclusões:** Eletrocardiograma patológico.

Sinais de impregnação digitálica.



## OBSERVAÇÃO N.º 17

**Identidade** — R. S., Papeleta n.º 9442, com 39 anos de idade, preta, viúva, lavadeira, natural d'êste Estado. Data de entrada 11-6-43.

### ANAMNESE PRÓXIMA:

**Sintomas cardio-vasculares** — Dispneia progressiva de esforço, há 2 meses. Dispneia de decúbito, há, aproximadamente, 25 dias. Posição ortopneica, única a lhe permitir o sono, há 8 dias. Palpitações. Tosse.

Edema discreto dos membros inferiores e pálpebras.

**Sintomas digestivos** — Plenitude gástrica, post-prandial. Constipação. Inapetência. Dôres no hipocôndrio D.

**Sintomas renais** — dôres lombares, há um ano. Dôres intensas que se agravavam quando "andava muito e quando lavava bastante roupa" e que se irradiavam para a frente e para baixo. Desde então, "suas urinas escassearam e se tornaram carregadas". Há um dia que não urina.

**Outras informações** — a crise que vimos de descrever é a primeira na vida da paciente.

### ANAMNESE REMOTA:

**Interrogatório geral** — moléstias comuns à infância.

**Interrogatório especial** — febre tifóide e reumatismo poliarticular. Nega lues.

**Hábitos** — Nunca fez uso de fumo ou narcóticos.

#### ANAMNESE FAMILIAR E HEREDITÁRIA:

**Pais** — ambos falecidos. O pai de pneumonia e a mãe, de causa ignorada.

**Marido e filhos** — Tem 2 filhos sadios. Marido faleceu do “coração”.

#### ANAMNESE FISIOLÓGICA:

Nada informa quanto a seu nascimento e crescimento. Menarca aos 15 anos. Menstruações regulares. Menopausa branda aos 37 anos. Inapetência. Digestão má. Constipação. Oliguria e nicturia.

#### EXAME OBJETIVO:

**Inspeção geral** — Posição ortopneica. Face sem particularidade. Grande depressão psíquica. Normolínea astênica. Pele pouco úmida, edema mole e discreto ao nível dos pés e pernas. Panículo adiposo reduzido. Gânglios cervicais posteriores e epitrocleanos palpáveis, duros, roliços e indolores. Altura: 1 m. 56 — Pêso: 61,300 kg. — Temperatura: 36°2.

#### APARELHO CIRCULATÓRIO:

**Coração - Inspeção geral** — Ictus desviado para baixo e para fora.

**Palpação** — Ictus córdis no 6.º espaço intercostal esquerdo, para fora da linha hemiclavicular. Pouco intenso e circunscrito.

**Auscultação** — Hiperfonese da 2.ª bulha no foco aórtico. Sôpro sistólico de ponta, suave, de intensidade ++, e sem propagação. Ritmo de galope.

**VASOS:**

**Artérias periféricas** — paredes endurecidas.

**Pulso** — pequeno, ritmado, com freqüência de 110.

**Pressão arterial** — (V. L.) 16 - 13.

**Veias** — Discreta estase venosa cervical.

**Pressão venosa** — 320 mm.

**Velocidade circulatória** — 36 segundos.

**EXAME RADIOLÓGICO A:**

Esclerose pulmonar com enfisema.

Aumento da artéria pulmonar e do ventrículo direito, bem como das demais cavidades cardíacas.

**ELETROCARDIOGRAMA A:**

Ritmo — taquicardia sinusal.

Freqüência média de 107 ciclos por minuto.

Eixo elétrico normal.

P — positiva nas três derivações clássicas. Bifásica em D 4 (— +).

PR — 0,12 segundos.

QRS — Duração de 0,08 segundos. Deflexão principal dirigida para cima em tôdas as derivações. Pequeno entalhe em R 1 e mancha ao pé do ramo ascendente de R 3.

ST — Em D 2 e D 3, pequeno desnível "minus".

T — Achatada em D 1; bifásica em D 2 e D 3; invertida em D 4.

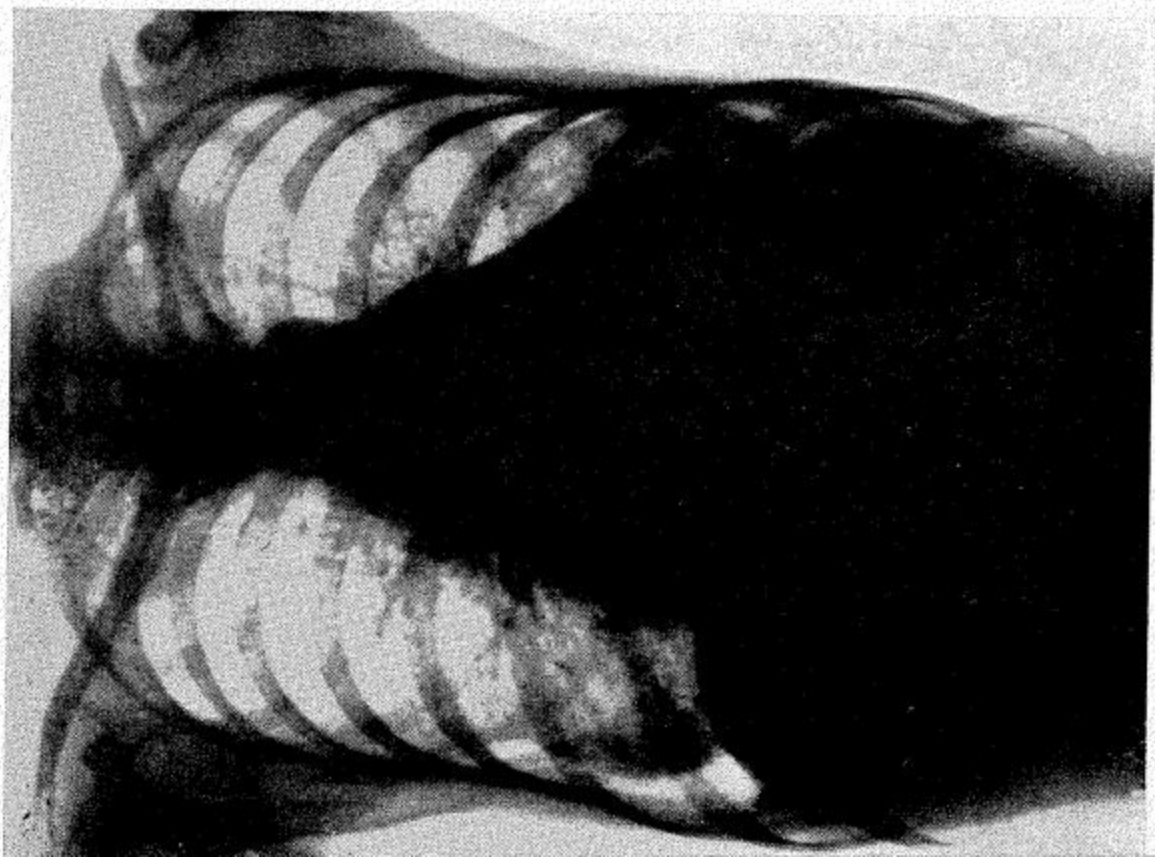**Conclusões:** Electrocardiograma patológico.

Taquicardia sinusal.

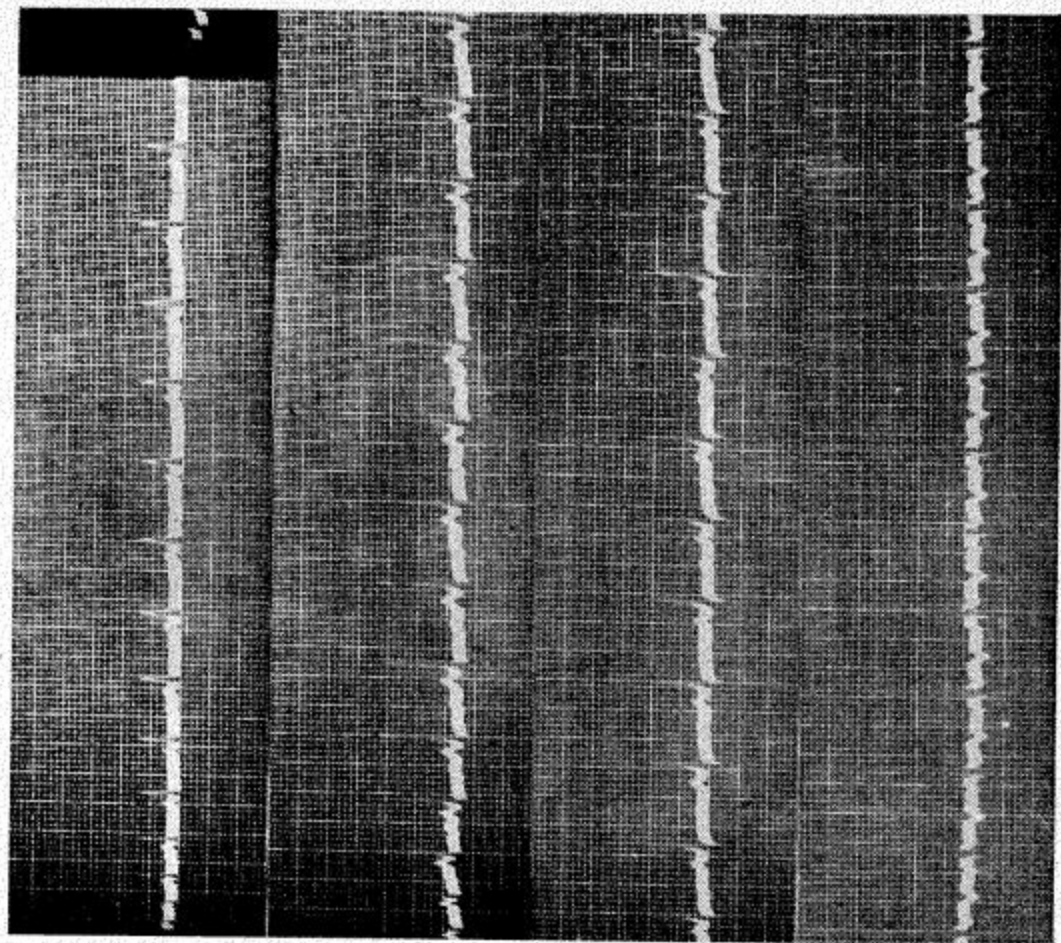
Hipoxemia miocárdica.

**Aparelho respiratório** — Ortopnéia e taquipnéia com 43 excursões respiratórias.

**Aparelho digestivo** — Ventre distendido. Fígado dolo-



A



A



roso. Notável hepatomegalia: 8 dedos transversos abaixo do rebordo costal. Superfície lisa.

**Aparelho gênito-urinário** — Pontos renais posteriores dolorosos à pressão.

**PROVA DA SULFO-FENOL-FTALEÍNA:**

Eliminou 20% do corante nos primeiros quinze minutos e 25%, nos sessenta minutos seguintes.

**Sistema nervoso** — nada de especial.

**Sistema nervoso vegetativo e glândulas endócrinas** — idem.

**EXAMES LABORATORIAIS:**

**EXAME QUALITATIVO DE URINA:**

Densidade — 1015,0.

Albumina — traços carregados.

Pseudo-albumina — traços nítidos.

Hemácias — raras.

Cilindros hialinos — raros.

**DOSAGENS QUÍMICAS NO SANGUE:**

Uréia no sangue total — gr. 0,893 ‰

Creatinina no sangue total — mgr. 1,44 ‰

Cloretos no plasma — grs. 4,826 ‰.

A dosagem de cloretos, no entanto, não é fidedigna. O técnico, em nota apensa ao resultado, frisou que o material para esta dosagem não estava em condições.

**DIAGNÓSTICO:**

Insuficiência cardíaca.

Possivelmente terá havido associação de dois processos morbidos: estado hipertensivo decorrente de glomerulo-nefrite difusa e esclerose pulmonar, agindo o primeiro predominantemente sobre o coração esquerdo e o último, sobre o direito.

**EVOLUÇÃO CLÍNICA E TERAPÊUTICA:**

	Hora	M. R.	Urina	P. A.	Pulso	Dose Gotas
<b>Dia 12</b>						
Dispneia. Tosse. Aguardente alemã. Sol. Dastre. Dieta de Karell.	16	43	Dens.: 1020	16 - 13½	110	
<b>Dia 13</b>						
Noite relativamente tranqüila. Deriphyllin. Glicose a 30%, 20 cm. <sup>3</sup> Vitamina B <sub>1</sub> .	8	40	0,200 l. - 1020	16 - 12½	108	20
	16				106	20
	22				106	10
<b>Dia 14</b>						
Dispneia consideravelmente atenuada. Glicose.	8				99	10
	16				98	10
	22				95	10
<b>Dia 15</b>						
Dispneia ausente. Tosse muito discreta. Deriphyllin. Glicose. Vit. B <sub>1</sub> .	8	32	1,400 l. - 1015		83	10
	16			17 - 12½	83	5
	22				82	5
<b>Dia 16</b>						
Noite tranqüila. Ausência de qualquer sinal de intoxicação medicamentosa. Glicose.	8	30	1,300 l. - 1010	18 - 12	77	10
	16				72	5
<b>Dia 17</b>						
Noite tranqüila. Sonolência. Constipação. Deriphyllin. Glicose. Vitam. B <sub>1</sub> . Sulfato de magnésio.	8	29	2,700 l. - 1010	19½ - 12	77	
	16				78	10

	Hora	M. R.	Urina	P. A.	Pulso	Dose Gotas
<b>Dia 18</b>						
Passou bem. Mantém-se apática. Nem náuseas. Nem vômitos. Poção com Glicose.	8	22	0,800 l. - 1010	20 - 12	79	15
	16				80	
<b>Dia 19</b>						
Apática. Pulso regular. Epigastralgia leve. Glicose oral. Vit. B <sub>1</sub> .	8	20	0,600 l. - 1015	20 - 12	81	10
	16				80	
<b>Dia 20</b>						
Permanece no mesmo estado. Dôres lombares. Deriphyllin. Vitamina B <sub>1</sub> e C.	8	21	0,640 l. - 10	19½ - 12	79	10
	16				78	
<b>Dia 21</b>						
Entrou em coma, por ictus apoplético. Faleceu 36 horas após.						

## OBSERVAÇÃO N.º 18

**Identidade** — L. S., Papeleta 7914, com 32 anos, mista, casada, doméstica, natural d'êste Estado. Data de entrada 3 - 7 - 43.

### ANAMNESE PRÓXIMA:

**Sintomas cárdio-vasculares** — Dispnéia progressiva de esforço, há três meses. Dispnéia deúbito, há dois meses. Há 20 dias, somente pode conciliar o sono, reclinada sobre travesseiros.

Palpitações, dôres precordiais, tosse com expectoração.

Simultaneamente, apareceram edemas com localização inicial nos tornozelos. Ascenderam, após, às coxas e ventre.

**Sintomas digestivos** — Epigastralgia, bem como dôres no hipocôndrio direito. Vômitos. Plenitude post-prandial. Constipação.

**Sintomas renais** — Passou a ter unicções unicamente à noite, emitindo urina "escura" e pouco abundante.

**Outras informações** — Cefaléia, grande prostração e aversão ao trabalho.

### ANAMNESE REMOTA:

**Interrogatório geral** — Sarampo aos 9 anos. Gripes frequentes.

**Interrogatório especial** — relata uma artrite do joelho direito aos 27 anos. Nega lues, febre tifóide e nefropatia.

**Hábitos** — nada a consignar.



**ANAMNESE FAMILIAR E HEREDITÁRIA:**

**Pais** — Mãe falecida de causa ignorada. Pai vivo e forte.

**Maridos e filhos** — Marido sadio. Tem 1 filho vivo e robusto. Faleceram três, na 1.<sup>a</sup> infância.

**ANAMNESE FISIOLÓGICA:**

Insônia. Inapetência e vômitos. Constipação.

Menarca aos 15 anos. Hipermenorréia.

**EXAME OBJETIVO:**

**Inspeção geral** — Posição intermediária entre o decúbito dorsal e a posição sentada. Face atípica. Psiquismo íntegro. Normolinea estênica. Edema mole, formando "Godet", ao nível dos pés, pernas, coxas e região sacra. Mucosas descoradas. Gânglios axilares palpáveis, pequenos, móveis e roliços. Não há ostealgia.

Altura: 1,56 ms. — Pêso: 61,600 kgs. — Temperatura: 36,2°.

**APARELHO CIRCULATÓRIO:**

**Coração — Palpação:** Ictus no 6.º espaço esquerdo, na linha axilar anterior: pouco intenso e difuso.

**Auscultação:** — Sôpro sistólico mais audível na região da ponta.

Sôpro diastólico suave, de intensidade +, audível no foco aórtico.

**VASOS:**

**Aorta** — palpável na fúrcula.

**Artérias periféricas** — depressíveis.

**Pulso** — pequeno, fugidio, ritmado, com frequência de 134 batimentos por minuto.

**Pressão arterial** — (V. L.) 15,5 — 5,5.

Veias — jugulares túrgidas e animadas de batimentos do tipo auricular.

Pressão venosa — 250 mm.

Velocidade circulatória — 33 segundos.

#### EXAME RADIOLÓGICO A:

Aumento global da área cardíaca, com alongamento particularmente acentuado do arco ventricular esquerdo.

Ponta mergulhada no diafragma.

Pequeno derrame pleural na base direita.

#### ELETROCARDIOGRAMA A:

Ritmo — sinusal.

Frequência média de 110 ciclos por minuto.

Eixo elétrico — desvio definido para a esquerda.

P — negativa em D 4.

PR — 0,15 segundos.

QRS — duração de 0,08 segundos. Flexa principal para cima em D 1 e para baixo em D 3. Discretamente manchado.

ST — com leve desnível para cima em D 1.

T — positiva e de boa amplitude.

Espaço QT — 0,38 segundos.

**Conclusões:** Taquicardia sinusal.

Preponderância ventricular esquerda.

Alongamento da sístole elétrica.

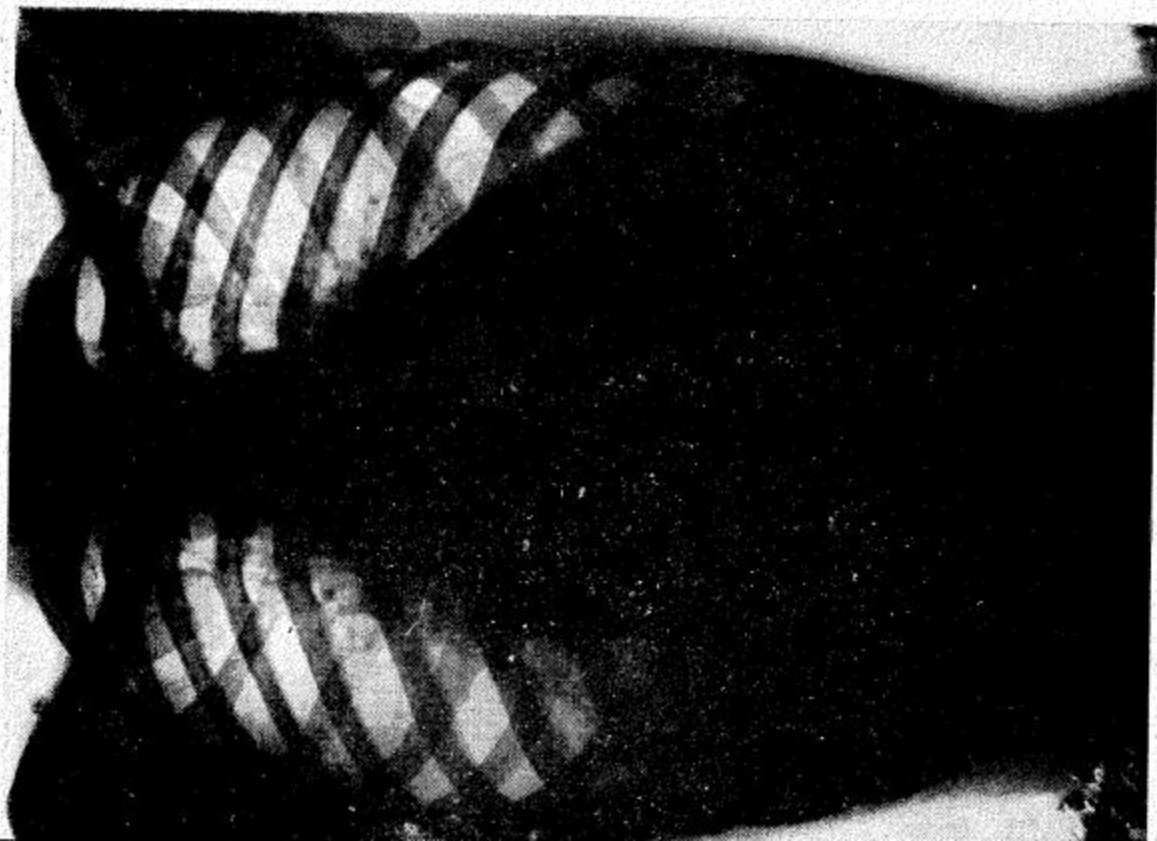
**Aparelho respiratório** — Ortopnéia e taquipnéia de 34 movimentos respiratórios.

Estertores subcrepitantes nas bases.

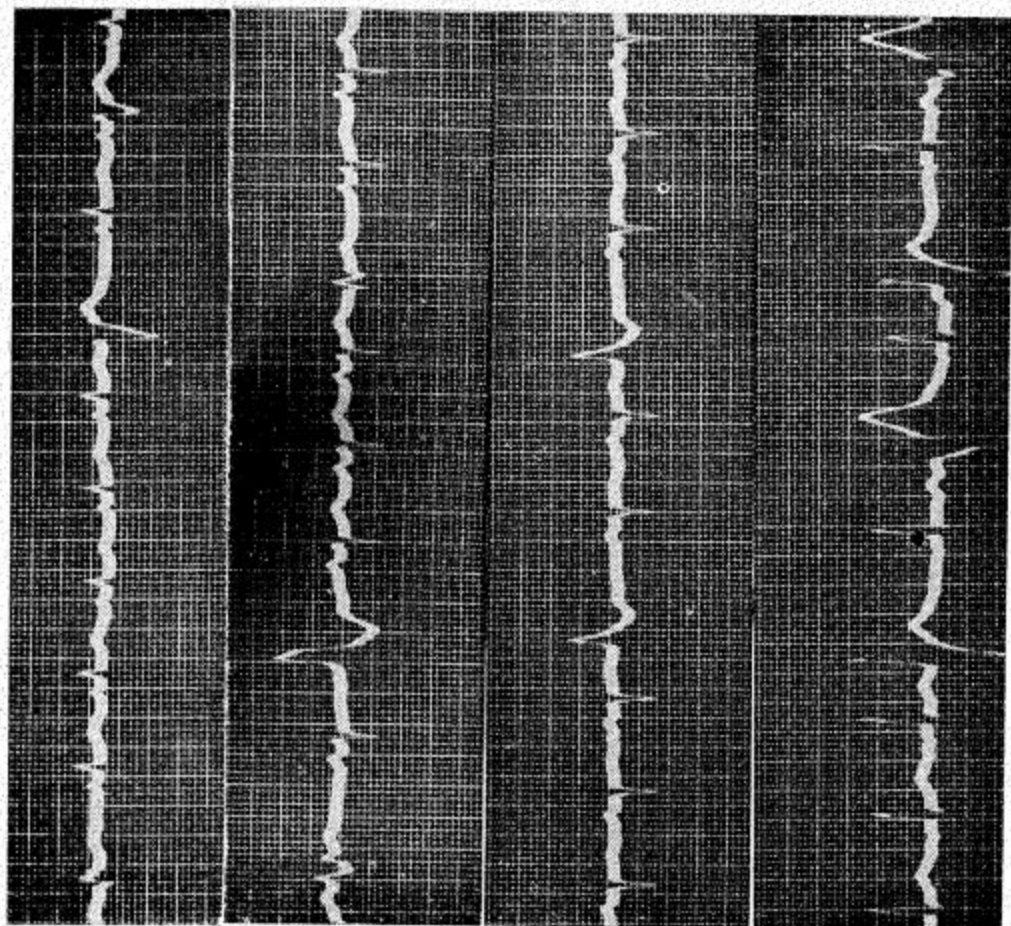
**Aparelho digestivo** — Fígado doloroso, ultrapassando de quatro dedos o rebordo costal.

**Aparelho gênito-urinário** — Sem particularidades.

**Sistema nervoso vegetativo e glândulas endócrinas** — idem.



B



B

**EXAMES LABORATORIAIS:**

**EXAME QUALITATIVO DE URINA:**

Densidade — 1011,3.

Albumina — gr.: 0,55 por mil.

Pseudo-albumina — traços nítidos.

Sangue — traços leves.

Pífia — tem.

Hemacias — tem.

**DIAGNÓSTICO:**

Insuficiência cardíaca congestiva, secundária a insuficiência aórtica (Hodgson? Corrigan?).

**EVOLUÇÃO CLÍNICA E TERAPÊUTICA:**

	Hora	M. R.	Urina	P. A.	Pulso	Dose Gotas
<b>Dia 3</b>						
Dispneia apreciável. Tosse. Vômitos. Tintura de jalapa composta. Dieta de Karel.	16	34	Dens.: 1010	15 - 6	116	
<b>Dia 4</b>						
Noite intranquã. Tosse acentuada. Vômitos. Pulso com extra-sístoles. Glicose a 30%, 20 cm <sup>3</sup> . Deriphyllin. Vitamina B <sub>1</sub> .	8	30	1.100 l. - 1008	16 - 5	114	15
	16				112	10
	22				112	10
<b>Dia 4</b>						
Dispneia quase ausente. Tosse e vômitos atenuados. Glicose.	8	30	1.600 l. - 1006	15 ½ - 4	100	10
	16				101	10
	22				98	10



	Hora	M. R.	Urina	P. A.	Pulso	Dose Gotas
<b>Dia 5</b>						
Dispneia ausente. Epigastralgia. Cefaleia. Deriphyllin. Glicose. Vitamina B <sub>1</sub>	8	26	1,450 l. - 1008	16 - 3	80	10
	16				84	5
	22				96	5
<b>Dia 6</b>						
Noite algo agitada. Cefaleia. Pulso com extra-sistoles frequentes.	8	23	0,950 l. - 1009	15 ½ - 4	86	15
	16				82	
<b>Dia 7</b>						
Passou bem a noite. Pulso com extra-sistoles. Cefaleia. Glicose. Deriphyllin. Vit. B <sub>1</sub> .	8	20	1,050 l. - 1008	16 - 4	79	10
	16				77	
<b>Dia 8</b>						
Noite tranquila. Nem cefaleia, nem vomitos. Glicose.	8	20	1,120 l. - 1005	17 - 4	80	10
	16				81	
<b>Dia 9</b>						
Dispneia discreta. Cefaleia. Deriphyllin, Glicose, vitaminas B <sub>1</sub> e C.	8	19	0,800 l. - 1007	18 - 4	81	10
	16				83	
<b>Dia 10</b>						
Noite tranquila. A partir desta data a paciente passou a usar a dose de manutencao: 5 a 10 gotas. Deixamos, outrossim, de fazer o controle diario.	8	21	0,960 l. - 1008	18 - 4	83	10

**REVISÃO CLÍNICA:**

**OBSERVAÇÃO CLÍNICA RESUMIDA:**

**Inspeção geral** — Posição ativa. Psiquismo lúcido.

Ausência de edemas. Normotonia muscular.

Peso: 55,200 kgs.

**APARELHO CIRCULATORIO:**

**Coração** — Ictus cordis visível e palpável no 6.º espaço intercostal esquerdo, dois dedos transversos para fora da linha hemiclavicular: globuloso, de intensidade média.

Sôpro diastólico, já referido, propagando-se para baixo.

**Aparelho respiratório** — Nada a consignar.

**Aparelho digestivo** — Fígado doloroso à palpação, ultrapassando um dedo transversos o rebordo costal.

**EXAMES COMPLEMENTARES:**

Pressão venosa — 140 mm.

Velocidade circulatória — 16 segundos.

**EXAME RADIOLÓGICO:**

Área cardíaca inalterada.

Reabsorção do derrame.

**ELETROCARDIOGRAMA B:**

Ritmo — extra-sístoles ventriculares multifocais.

Frequência média de 93 ciclos por minuto.

Eixo elétrico — acentuado desvio para a esquerda.

P — invertida em D 4.

PR — 0,18 segundos.

QRS — 0,06 segundos. Onda principal para cima em D 1 e para baixo em D 3. R 1 de baixa voltagem.

ST. — sem desnível.

T — aplanado em D 3.

Espaço QT — 0,36 segundos.

**Conclusões:** Taquicardia sinusal.

Preponderância ventricular esquerda.

Alongamento da sístole elétrica.

**Nota** — A paciente depois, de mais ou menos dez dias de compensada, faleceu súbitamente.

## OBSERVAÇÃO N.º 19

**Identidade** — I. C., Papeleta n.º 7911, com 26 anos, preta, casada, doméstica, natural d'este Estado. Data de entrada: 24 - 6 - 43.

### ANAMNESE PRÓXIMA:

**Sintomas cárdio-vasculares** — Dispneia progressiva de esforço, há dois anos. Há trinta dias, dispneia de decúbito. Posição ortopneica, única a lhe permitir o sono, há quinze dias. Tosse com escarros hemoptóicos. Algias precordiais. Palpitações.

Edemas generalizados.

**Sintomas digestivos** — Dôres no epigastro e hipocôndrio direito. Inapetência e vômitos. Constipação.

**Sintomas renais** — Urinas escassas e "carregadas". Nictúria.

**Outras informações** — A atual crise se apresenta pela quarta vez. As manifestações se intensificam à medida que se sucedem as crises. Segundo sua expressão textual, "desta vez viera para morrer".

Relata ainda: cefaléia, zumbido nos ouvidos e escotomas volantes.

### ANAMNESE REMOTA:

**Interrogatório geral** — Sarampo, coqueluche e parotidite epidêmica.

**Interrogatório especial** — Reumatismo articular agudo típico, aos 17 anos. Febre tifóide aos 15 anos. Nega lues e nefropatia.

**Hábitos** — Não fuma, nem bebe.

**ANAMNESE FAMILIAR E HEREDITÁRIA:**

**Pais** — Mãe viva e sadia. Pai falecido de causa ignorada.

**Marido e filhos** — Marido vivo e forte. Teve três filhos: dois vivos e saudáveis; um falecido na infância.

**ANAMNESE FISIOLÓGICA:**

Sono impossibilitado pela dispnéia. Inapetência. Oligúria e nictúria. Constipação. Menarca aos doze anos. Menstruações regulares.

**EXAME OBJETIVO:**

**Inspeção geral** — Posição ortopnéica. Face deformada pelo edema, com expressão de profundo sofrimento. Psiquismo deprimido; por vezes, idéias delirantes. Normolínea estênica. Edema mole e indolor; anasarca. Mucosas cianosadas. Gânglios impalpáveis. Externalgia e tibialgia.

Altura: 153 cm. Pêso: 59,600 kg. Temperatura: 35°,9.

**APARELHO CIRCULATORIO:**

**Palpação** — Ictus no 6.º intercôsto esquerdo; na linha axilar anterior. Difuso e de fraca intensidade.

**Auscultação** — Ritmo de galope. Sôpro holosistólico, rude, de intensidade ++, audível na ponta e com propagação para a axila.

**VASOS:**

**Artérias periféricas** — Depressíveis.

**Pulso** — Filiforme, e completamente arritmico, de contagem difícil, com freqüência de mais ou menos 130 batimentos por minuto.

**Pressão arterial (V. L.)** — 9-7.

**Veias** — Jugulares túrgidas com batimentos visíveis.

**Pressão venosa** — 390 mm.

**Velocidade circulatória** — 40 segundos.



**Aparelho respiratório** — Ortopnéia e taquipnéia de 41 excursões respiratórias. Submassicez nas bases pulmonares. Estertores congestivos em ambos os pulmões.

**Aparelho digestivo** — Fígado muito doloroso à pressão e excedendo de quatro dedos o rebordo costal.

Paredes abdominais infiltradas. Ventre distendido e com massicez móvel.

**Aparelho gênito-urinário** — Nada de anormal.

**Sistema nervoso** — Sem particularidades.

**Sistema nervoso-vegetativo e glândulas endócrinas** — idem.

**Exames laboratoriais** — Não foram feitos.

**Diagnóstico** — Grande insuficiência congestiva, secundária a cardite reumatisal (insuficiência mitral).

### EVOLUÇÃO CLÍNICA E TERAPÊUTICA:

	Hora	M. R.	Urina	P. A.	Pulso	Dose
<b>Dia 23</b>						
Dispnéia. Tosse. Pulso arritmico. Solução Dastre. Diuretico mercurial (via muscular). Dieta de Karell.	8	41	Dens.: 1023	9 - 7	134	
	14				135	25
	22				129	20
<b>Dia 24</b>						
Noite relativamente bem. Deriphyllin. Glicose a 30 %, 20 cm. <sup>3</sup> . Vitaminas B <sup>1</sup> e C.	8	22	0,800 l. - 1004	11 - 8	126	15
	16				130	15
	24				119	15
<b>Dia 25</b>						
Dispnéia ausente. Nem náuseas, nem vômitos. Glicose. Deriphyllin. Vitaminas B <sup>1</sup> e C.	8	20	2,800 l. - 1005	11 - 7	92	10
	16				86	5
	24				78	5

	Hora	M. R.	Urina	P. A.	Pulso	Dose
<b>Dia 26</b>						
Noite excelente. Pulso arritmico. Glicose.	8	18	2,700 l. - 1005	12 - 7	68	10
	16				69	5
<b>Dia 27</b>						
Noite tranqüila. Cefaléia. Glicose, Deriphyllin. Vitaminas B <sup>1</sup> e C.	8	18	1,900 l. - 1007	13 - 8	66	10
	16				74	
<b>Dia 28</b>						
Noite tranqüila. Ausência de qualquer sinal de intoxicação medicamentosa. Desta data, passou a fazer uso da dose de manutenção: 5 a 10 gotas, diariamente às 16 horas.	8	18	1,700 l. - 1008		78	10
	16				74	

**REVISÃO CLÍNICA:**

**OBSERVAÇÃO CLÍNICA RESUMIDA:**

**Inspeção geral** — Decúbito indiferente. Psiquismo lúcido. Face atípica. Mucosas coradas. Não há edemas.

Pêso: 48,700 kg.

**APARELHO CIRCULATORIO:**

**Coração** — Ictus visível e palpável: no sexto intercôsto esquerdo, na linha axilar anterior. Sôpro holosistólico, rude, de intensidade + + + +, mais audível na ponta, com propagação para a axila e dorso.

**Aparelho respiratório** — Nada a consignar.

**Aparelho digestivo** — Fígado, um dedo transverso abaixo do rebordo costal, algo doloroso à pressão.

**EXAMES COMPLEMENTARES:**

**Pressão venosa** — 125 mm.

**Velocidade circulatória** — 17 segundos.

**Exame radiológico B:** — Grande coração mitral.

A aurícula esquerda atinge o contôrno direito da silhueta cardíaca.

**ELETROCARDIOGRAMA B:**

Ritmo: arritmia completa com extra-sístoles auriculares de dois focos.

Frequência média de 90 ciclos por minuto.

Eixo desviado para a direita.

Ondas P substituídas por ondas "flutter" e de fibrilação.

QRS — duração de 0,09 segundos. Equifásico em D 1; predomínio da fase positiva em D 2 e D 3; manchados em D 1 e D 2. Espaços R - R - desiguais.

ST — desnivelado para baixo em D 4.

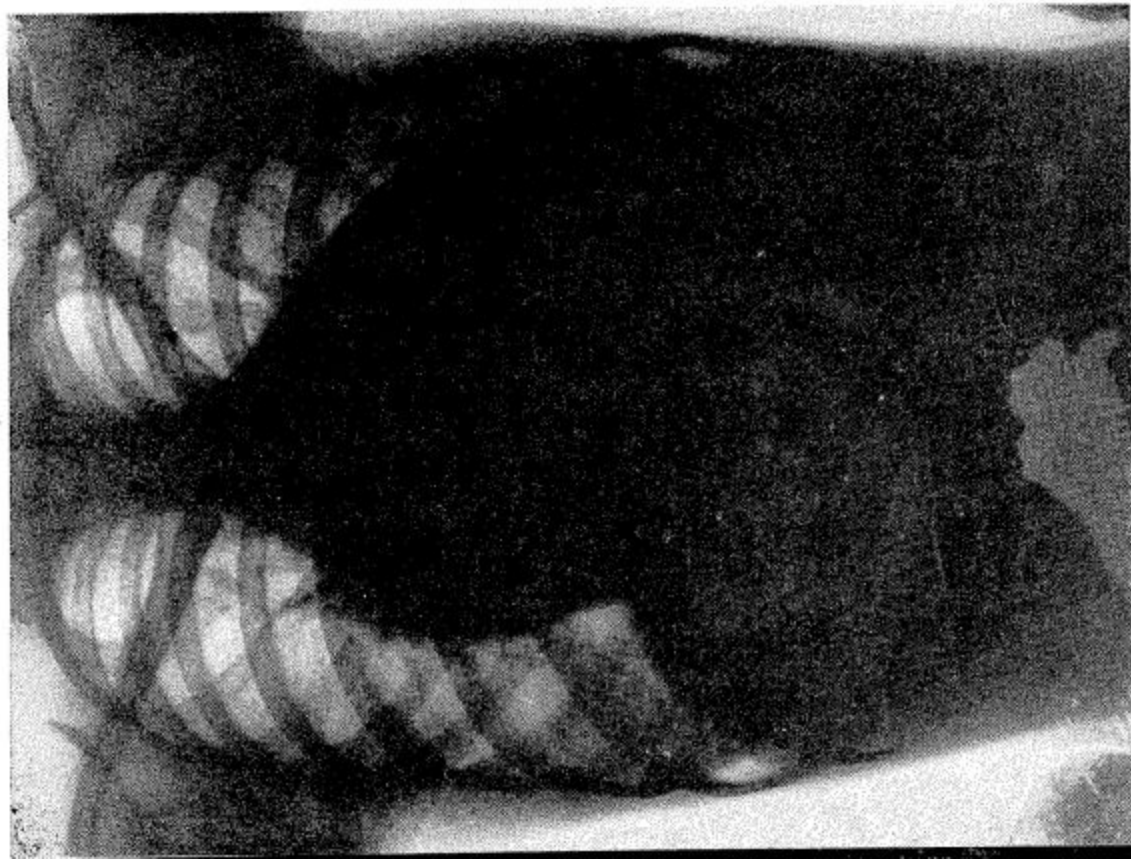
T — bifásica em D 4. Desfigurada nas demais derivações pela soma de ondas de fibrilação e "flutter".

**Conclusões:** Eletrocardiograma patológico.

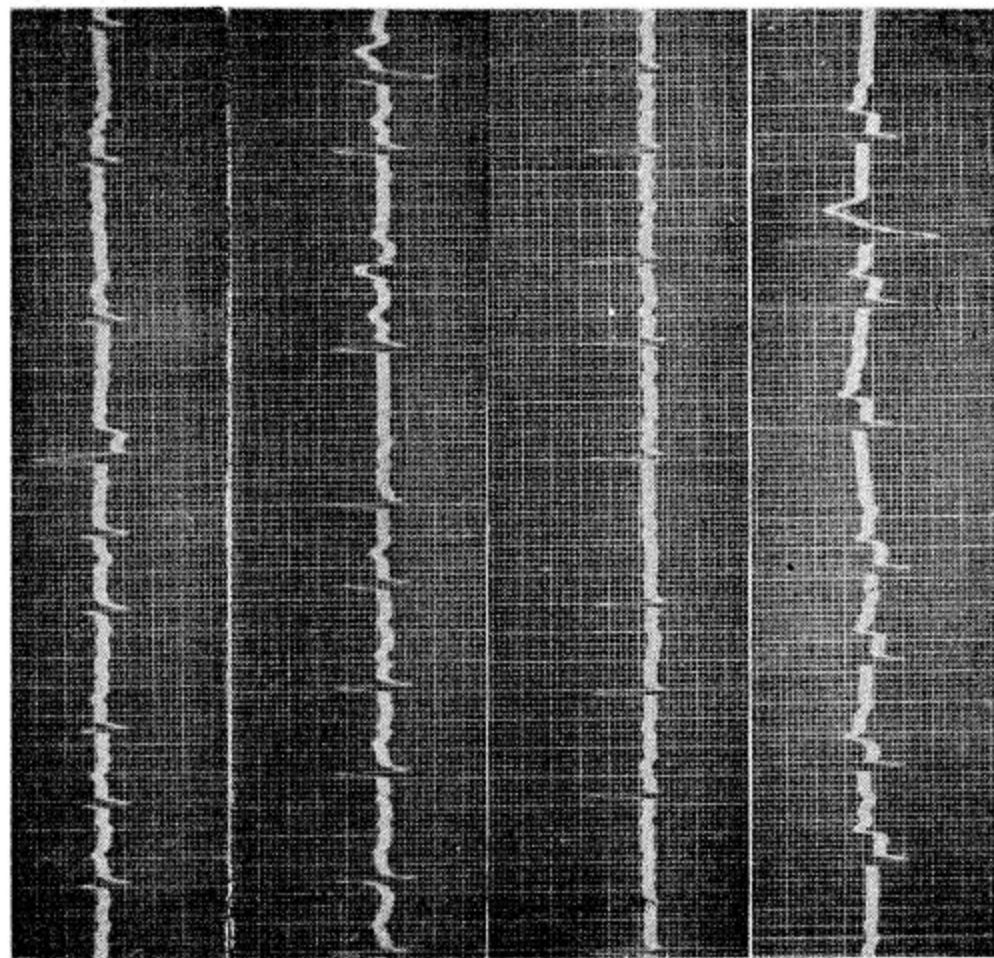
Desvio do eixo elétrico para a direita.

Fibrilo - flutter.

Hipoxemia miocárdica.



B



B



## OBSERVAÇÃO N.º 20

**Identidade** — M. C., Papeleta n.º 6783, com 40 anos, preta, casada, doméstica, natural dêste Estado. Data de entrada: 29 - 5 - 1943.

### ANAMNESE PRÓXIMA:

**Sintomas cárdio-vasculares** — Dispneia de esforço, há seis anos. Há duas semanas, dispneia de decúbito. Palpitações. Precordiálgias. Tosse noturna. Lipotimias, zoadas nos ouvidos. Escotomas volantes.

Edema dos membros inferiores e paredes abdominais.

**Sintomas digestivos** — Inapetência. Vômitos. Constipação. Plenitude post-prandial.

**Sintomas renais** — Oliguria com nicturia. Urinas "carrregadas".

**Outras informações** — Já baixou cinco vezes à Santa Casa, pelos mesmos motivos.

### ANAMNESE REMOTA:

**Interrogatório geral** — Sarampo. Pneumonia, aos 30 anos. Gripes.

**Interrogatório especial** — Reumatismo paliarticular agudo típico, aos 29 anos.

**Hábitos** — Fuma muito.

**ANAMNESE FAMILIAR E HEREDITÁRIA:**

**Pais** — Sua mãe morreu de pneumonia. Seu pai é asmático.

**Marido e filhos** — Marido sadio. Três filhos são. Perdeu um filho em tenra idade, de tuberculose.

**EXAME OBJETIVO:**

**Inspeção geral** — Posição ortopneica. Face ansiosa. Psiquismo deprimido. Mediolínea estênica. Edema mole e indolor dos membros inferiores, abdômem e região sacra. Gânglios impalpáveis. Externalgia e tibialgia. Mucosas cianosadas.

Temperatura: 36°. Altura: 1,58 m. Pêso: 63,500 kg.

**APARELHO CIRCULATÓRIO**

**Coração: Inspeção** — Ictus invisível.

**Palpação** — Ictus no sexto espaço intercostal esquerdo, na linha axilar anterior, difuso, pouco intenso.

**Auscultação** — Sôpro holosístolico, rude, mais audível na ponta, com propagação para a região axilar e daí para o dorso.

**VASOS:**

**Artérias periféricas** — Sinuosas e endurecidas.

**Pulso** — pequeno, com 108 pulsações por minuto.

**Pressão arterial** — (V. L.) — 22 e 16.

**Veias** — Sinais acentuados de estase venosa.

**Pressão venosa** — 310 mm.

**Velocidade circulatória** — 45 segundos.

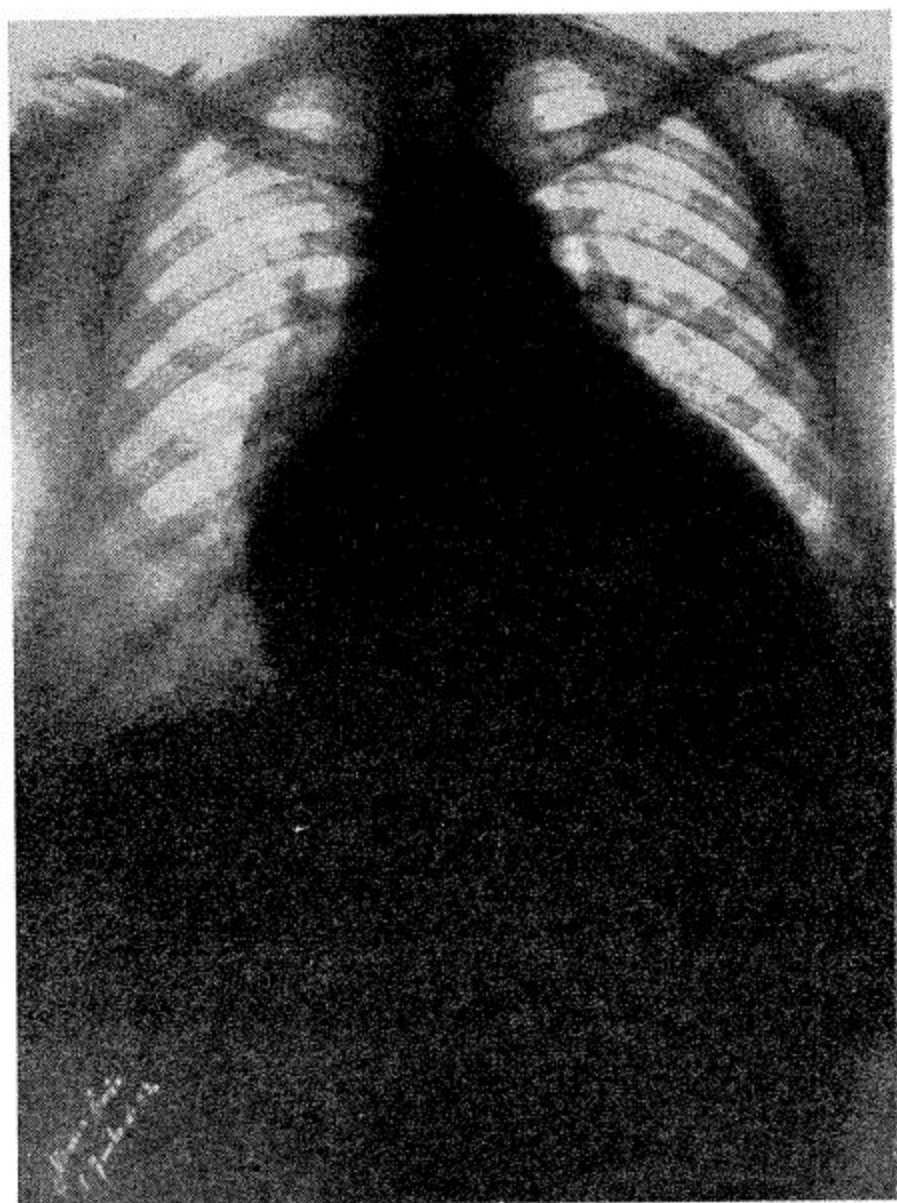
**Exame radiológico A:** — Grande coração mitral.  
Pulmão de estase.

**Aparelho respiratório** — Respiração rude, em ambos os pulmões. Alguns estertores congestivos nas bases.

**Aparelho digestivo** — Massicez movel. Paredes abdominais edemaciadas. Fígado doloroso, excedendo de três dedos transversos o rebordo costal direito.

**Aparelho gênito-urinário** — Sem particularidades.

**OBSERVAÇÃO N.º 20**



A

**EXAMES LABORATORIAIS:**

**EXAME QUALITATIVO DE URINA:**

Densidade 1022,3.  
 Reação — Francamente ácida.  
 Albumina — Grs.: 1,250 por mil.  
 Pseudo Albumina — traços carregados.  
 Sangue — traços leves.  
 Piña — tem.  
 Escatol — grande excesso.  
 Indóxilo — excesso.  
 Urobilina — excesso.  
 Cilindros hialinos — alguns.  
 Cilindros hialino-granulosos — raros.  
 Hemacias — algumas.  
 Piócitos — numerosos.  
**Diagnóstico** — Grande insuficiência cardíaca congestiva.  
 Insuficiência mitral de etiologia reumática.  
 Estado hipertensivo de origem indeterminada.

**EVOLUÇÃO CLÍNICA E TERAPÊUTICA:**

	Hora	M. R.	Urina	P. A.	Pulso	Dose Gotas
<b>Dia 29</b>						
Intensa dispnéia. Tosse. Vômitos. Aguardente alemã. Diurético mercurial (via muscular). Solução Dastre. Glicose. Vitamina B <sup>1</sup> .	16	38	Dens.: 1022	21 - 16	110	
<b>Dia 30</b>						
Dispnéia menos acentuada. Tosse. Vômitos. Cefaléia. Glicose a 30 %, 20 cm. <sup>3</sup> . Deriphyllin. Vitamina B <sup>1</sup> .	8	34	2,010 l. - 1010	19 - 15	108	20
	16				106	20
	22				108	20



	Hora	M. R.	Urina	P. A.	Pulso	Gotas Dose
<b>Dia 31</b>						
Mantem-se a dispn�ea. Tosse. V�mitos. Glicose. Vitamina B <sup>1</sup> . Deriphyllin.	8	36	0,900 l. - 1011	20 - 14	96	20
	16				82	10
	22				84	10
<b>Dia 1<sup>o</sup></b>						
Disp�nea discreta. Extrasistoles raras. Glicose. Vitamina B <sup>1</sup> . Cloreto de c�lcio (4,0). Diur�tico mercurial e Decholin (via venosa).	8	26	0,800 l. - 1012	21 1/2 - 14	83	
	16				83	10
<b>Dia 2</b>						
Aus�ncia de dispn�ea. Extrasistoles frequentes. V�mitos repetidos. Diarr�ea. Cefal�ea. Glicose. Vitamina B <sup>1</sup> .	8	28	3,200 l. - 1007	22 - 14	80	10
	16					
<b>Dia 3</b>						
Noite tranq�illa. Desapareceram os v�mitos. Glicose Deriphyllin. Vitamina B <sup>1</sup> .	8	22	2,100 l. - 1012	22 - 14	72	10
	16					
<b>Dia 4</b>						
Noite tranq�illa. Tosse, v�mitos e cefal�ea, ausentes. Glicose.	8	20	1 l. - 1011	21 - 14	70	
	16					10
<b>Dia 5</b>						
Noite tranq�illa. Pulso absolutamente regular. Glicose.	8	23	0,800 l. - 1007	21 - 13	82	
	16					10
<b>Dia 6</b>						
Sente-se bem. Glicose. Vitamina B <sup>1</sup> . Deriphyllin	8	24	2 l. - 1005	22 - 14	95	10
	16					15

	Hora	M. R.	Urina	P. A.	Pulso	Dose Gotas
<b>Dia 7</b>						
Noite excelente. Glicose. Vitamina B <sup>1</sup> . Deriphyllin.	8 16	20	3,300 l. - 1008	21 - 14	90	10
<b>Dia 8</b>						
Dispneia discreta. Náuseas. Cefaléia. Glicose.	8 16	28	3,400 l. - 1005	22 - 13	95	10 5
<b>Dia 9</b>						
Ausência de dispneia. Glicose e Vitamina B <sup>1</sup> .	8 16	23	1 l. - 1012	22 - 13	87	10
<b>Dia 10</b>						
Noite tranqüila. Glicose. Deriphyllin. Vitamina B <sup>1</sup>	8 16	22	0,800 l. - 1010	22 - 14		
<b>Dia 11</b>						
Dispneia apreciável. Cefaléia. Náuseas. Glicose Deriphyllin. Vitamina B <sup>1</sup> .	8 16	27	0,500 l. - 1014	22 - 15	102	10 10
<b>Dia 12</b>						
Noite mais tranqüila. Cefaléia. Glicose. Vitamina B <sup>1</sup>	8 16	25	0,700 l. - 1010	21 ½ - 12	79 80	10
<b>Dia 13</b>						
Noite tranqüila. Glicose.	8 16	25	0,500 l. - 1015	22 - 14	84 84	10
<b>Dia 14</b>						
A partir desta data não verificamos modificações apreciáveis no estado da paciente. Dose de manutenção, 10 a 15 gotas.						

**OBSERVAÇÃO CLÍNICA RESUMIDA:**

**Inspeção geral** — Posição indiferente. Regressão quase total dos edemas. Mucosas anemiadas.

Pêso: 59,600 kg.

**APARELHO CIRCULATÓRIO:**

**Coração** — Ictus no 6.º intercosto esquerdo, na linha axilar anterior. Sinais semiológicos já referidos.

**Aparelho respiratório** — Sem modificações sensíveis.

**Aparelho digestivo** — Fígado ultrapassando de dois dedos o rebordo costal, menos sensível à palpação. Desaparecimento completo do líquido de ascite.

**EXAMES COMPLEMENTARES:**

**Pressão venosa** — 180 mm.

**Exame radiológico B:** — Coração e pulmões, sem modificações.

**ELETROCARDIOGRAMA B:**

Ritmo sinusal regular.

Frequência de 88 batimentos por minuto.

Eixo elétrico — sem desvio.

P — Bífida e de 0,10 segundos em D 1. De 0,12 segundos em D 2.

PR — 0,20 segundos.

QRS — 0,06 segundos. Onda principal para cima em todas as derivações. Baixa voltagem em D 3.

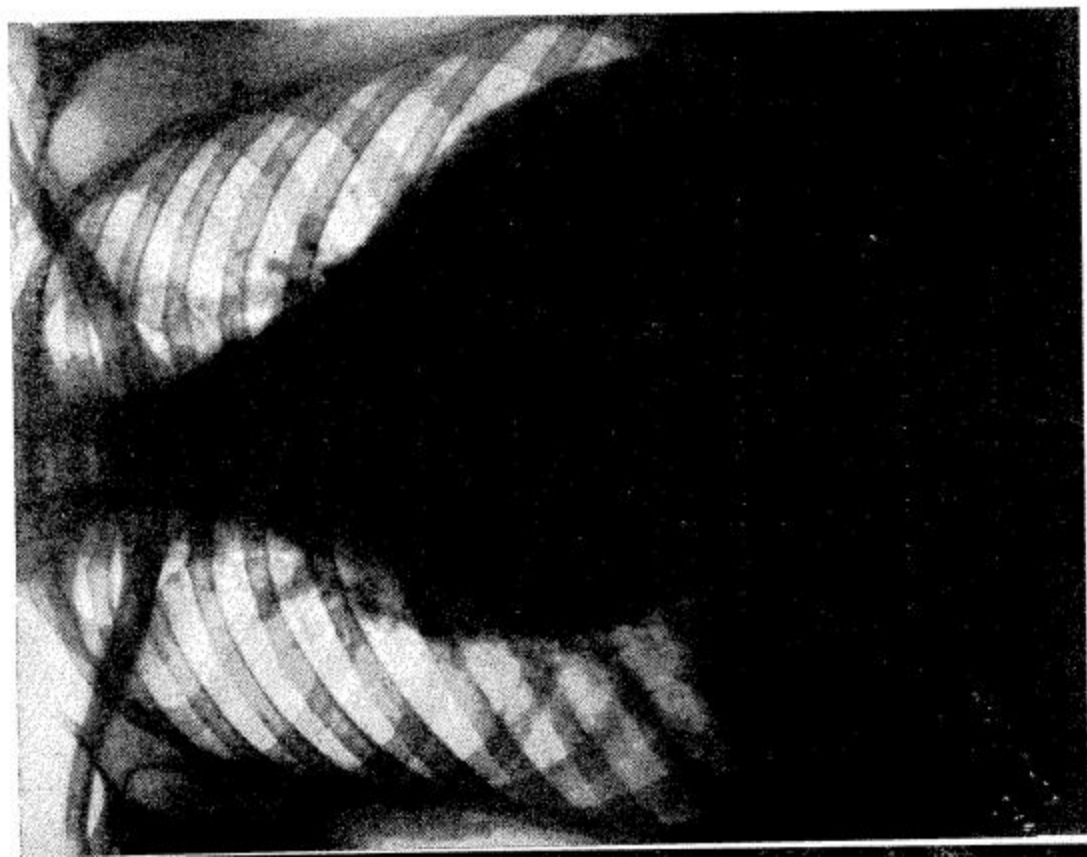
RS — T — leve desnível para baixo em D 1, D 2 e D 4.

T — invertida em D 3.


**Conclusões:** Eletrocardiograma patológico.

Comprometimento do miocárdio auricular.

Impregnação digitálica.




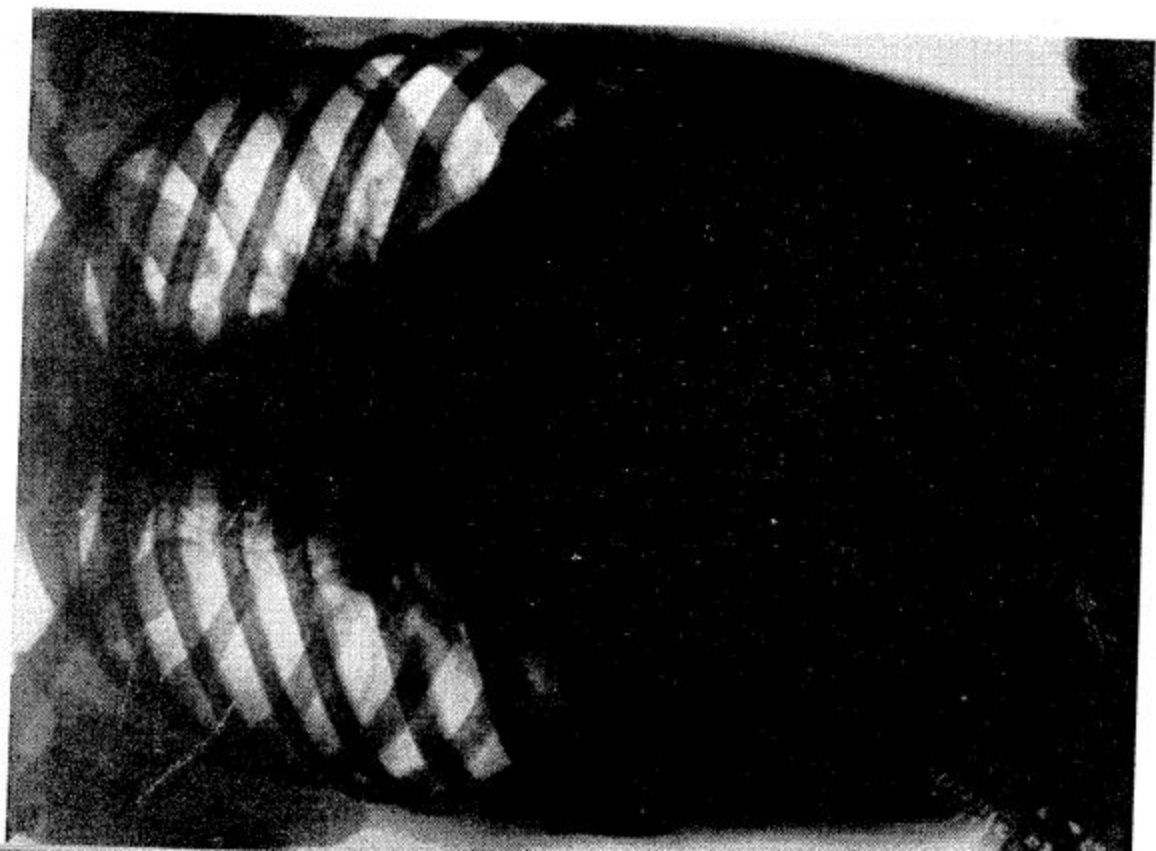
B



B



OBSERVAÇÃO N.º 18



## OBSERVAÇÃO N.º 21

**Identidade** — E. S. Papeleta n.º 6627, com 63 anos, branco, viúvo, comerciante, natural dêste Estado. Data de entrada: 25 - 5 - 1943.

### ANAMNESE PRÓXIMA:

**Sintomas cárdio-vasculares** — Dispnéia progressiva de esforço, há 7 meses. Dispnéia de decúbito, há uma semana. Palpitações. Dôres precordiais. Tonturas. Edema dos membros inferiores, escroto e abdômen.

**Sintomas digestivos** — Sensação de repleção gástrica. Por vêzes, vômitos.

**Sintomas renais** — Oliguria e nicturia.

**Outras informações** — Abatimento, cefaléia. É a primeira vez que adoece tão gravemente. Tosse com expectoração abundante. Suas informações, por vêzes são incoerentes, revelando certo grau de confusão mental.

### ANAMNESE REMOTA:

**Interrogatório geral** — Sarampo, catapora, pneumonia há dois meses, blenorragia e algumas gripes. Impaludismo e gripe espanhola, quando de sua estadia em Manaos, há alguns anos.

**Interrogatório especial** — Nega sífiloma primário, reumatismo, febre tifóide e nefropatia.

**Hábitos** — Fuma e bebe moderadamente.

**ANAMNESE FAMILIAR E HEREDITÁRIA:**

**Paes** — falecidos, ignorando a causa.

**Espôsa e filhos** — Sua espôsa faleceu durante um parto.  
Um filho sadio.

**ANAMNESE FISIOLÓGICA:**

Insônia, inapetência, constipação, oliguria e nicturia.

**EXAME OBJETIVO:**

**Inspeção geral** — Normolineo estênico. Face ansiosa. Posição ortopneica. Lúcido. Edema dos membros inferiores, escroto e abdômen, mole, depressível, formando "godet". Gânglios epitrocleanos e inguinais palpáveis, pequenos, roliços. Mucosas descoradas. Exernalgia e tibialgias. Dentes em mau estado.

Temperatura: 36,6 — Pêso: 69,200 kg. — Altura: 171 cm.

**APARELHO CIRCULATÓRIO:**

**Coração: Inspeção** — Região precordial sem deformações e abalada por movimentos rítmicos. Ictus não visível.

**Palpação** — Ictus cordis imperceptível.

**Auscultação** — Hiperfonese clangorosa da segunda bulha no foco aórtico. Sôpro de fraca intensidade, holosistólico, mais audível na base e região meso-esternal. Não tem propagação.

**VASOS:**

**Aorta** — palpável na fúrcula.

**Artérias periféricas** — Flexuosas e endurecidas.

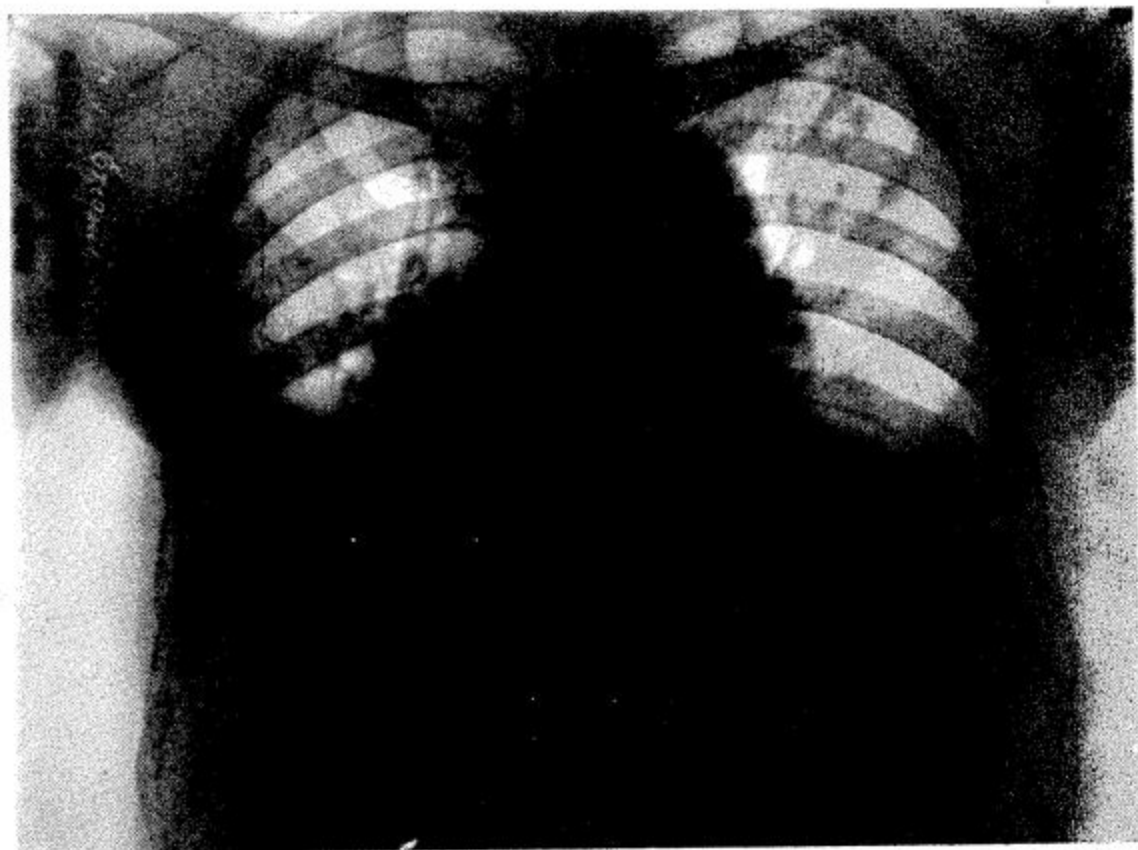
**Pulso** — 89 batimentos por minuto, medianamente cheio, pouco amplo mas rítmico.

**Pressão arterial** — (V. L.) 15,  $\frac{1}{2}$  — 9  $\frac{1}{2}$ .

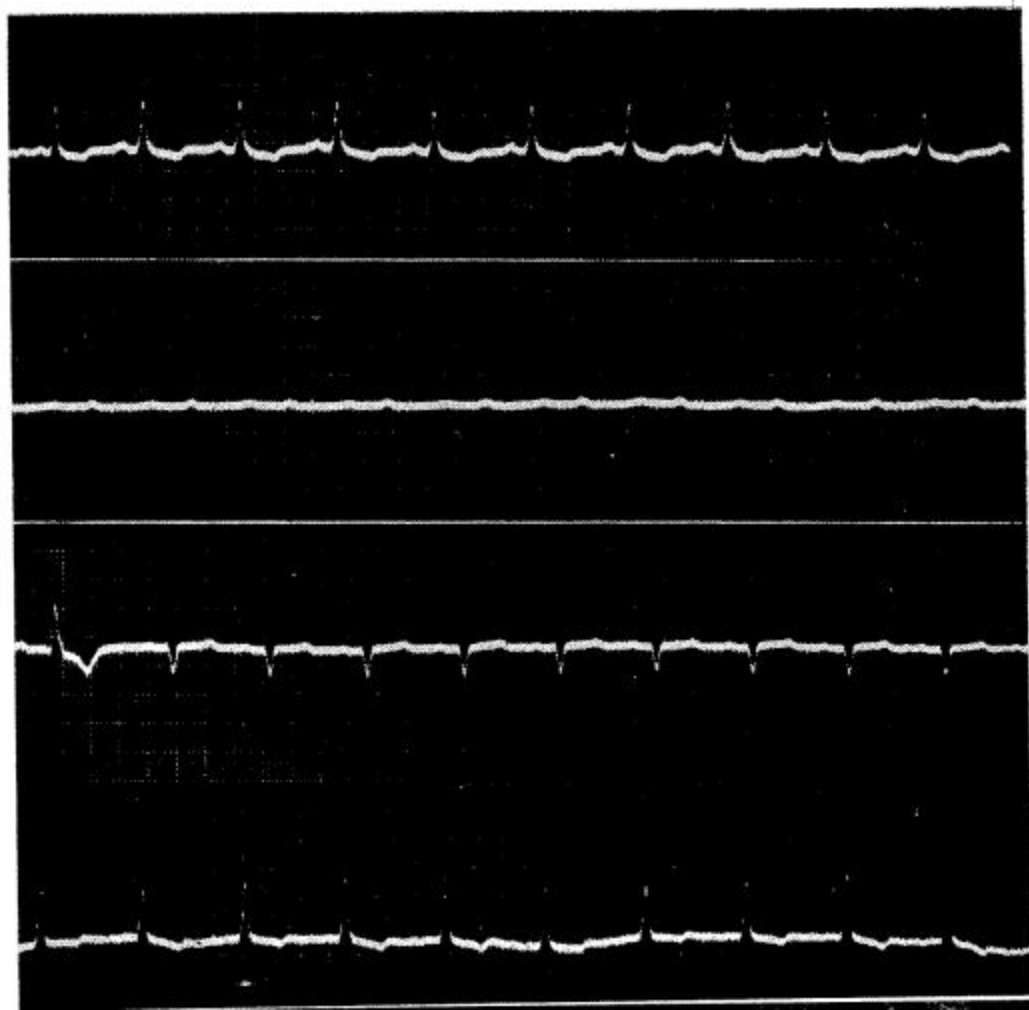
**Veias** — Estase venosa.

**Pressão venosa** — 250 mm.

**Velocidade sanguínea** — 42 segundos.



A



A



**EXAME RADIOLÓGICO A:**

Dilatação notável e difusa da aorta torácica.

Silhueta cardíaca muito aumentada, mas de contornos mascarados por derrame pleural bi-lateral.

**ELETROCARDIOGRAMA A:**

Ritmo — sinusal, regular.

Frequência — 88 batimentos por minuto.

Eixo elétrico: desviado para a esquerda.

P — de caracteres normais. Baixa voltagem em tôdas as derivações. Aplanada em D 2.

PR — 0,16 segundos.

QRS — 0,08 segundos. Onda principal para cima em D 1 e para baixo em D 3. D 2 de baixa voltagem. Extra-sístole ventricular entre o 1.º e 2.º ciclo em D 3.

S — T — Pequeno desnível "minus" em D 1 e "plus" em D 3.

T — Negativa em D 1. Bifásica em D 4 (— +). Baixa voltagem.

**Conclusões:** Eletrocardiograma patológico.

Preponderância ventricular esquerda.

Perturbação da condução intra-ventricular.

Hipoxemia miocárdica.

**Aparelho respiratório** — Ortopnéia e taquipnéia. Massicez e silêncio em ambas as bases. Estertores bolhosos finos e roncantes em ambas as áreas pulmonares.

**Aparelho digestivo** — Meteorismo gastro-intestinal acentuado. Hepatomegalia, dois dedos transversos abaixo do rebordo costal direito. Fígado e flanco esquerdo dolorosos.

**Aparelho gênito-urinário** — Sem particularidades.

**Sistema nervoso vegetativo e glândulas endócrinas.** —  
idem.

**EXAMES LABORATORIAIS:**

**EXAME QUALITATIVO DE URINA:**

- Densidade — 1015,2.
- Reação — ácida.
- Albumina — 0,35 grs. por mil.
- Pseudo-albumina — traços nítidos.
- Sangue — traços nítidos.
- Piina — tem.
- Escatol — excesso.
- Indóxilo — excesso.
- Cilindros hialinos — alguns.
- Cilindros hialino-granulosos — alguns.
- Cilindros granulosos — raros.
- Hemacias — várias.
- Piócitos — Numerosos.

**DIAGNÓSTICO:**

Insuficiência cardíaca congestiva.

Aortite luética e insuficiência das coronárias por provável atresia de suas bôcas.

**EVOLUÇÃO CLÍNICA E TERAPÊUTICA:**

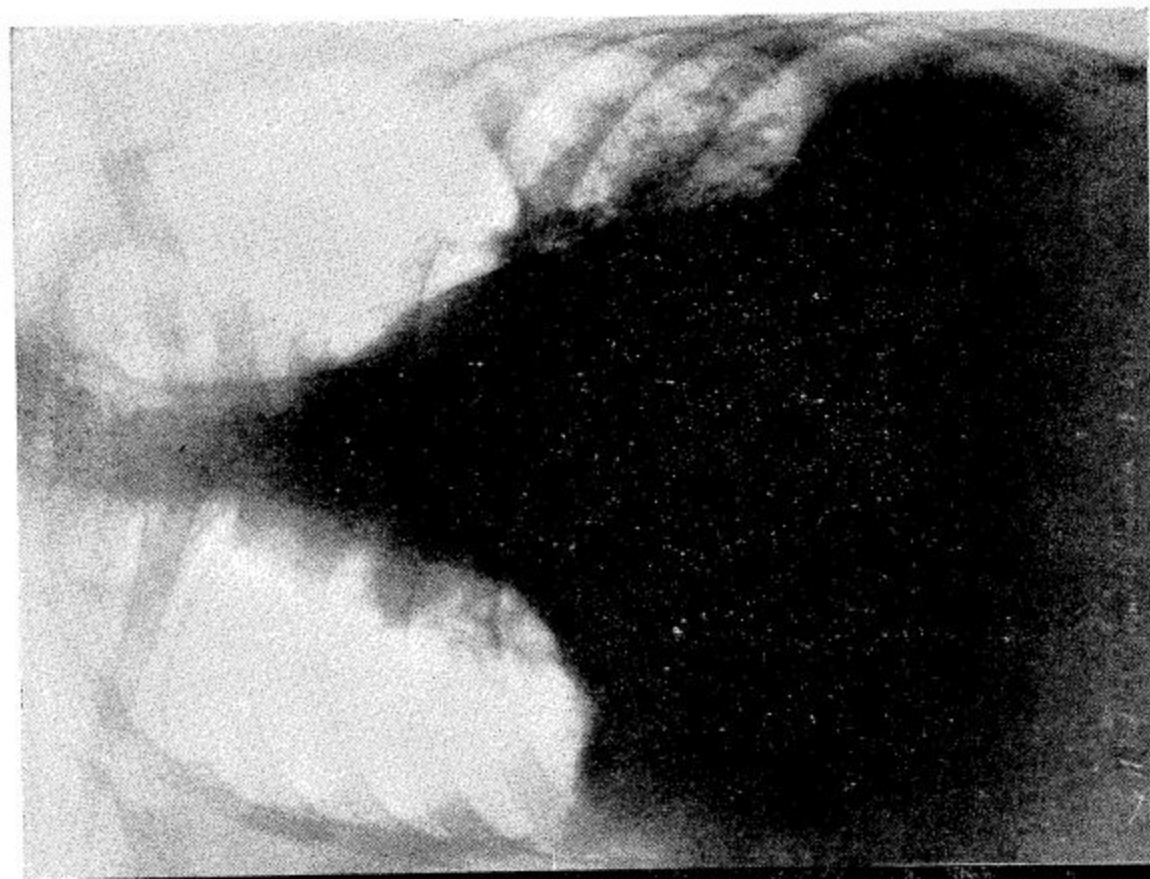
	Hora	M. R.	Urina	P. A.	Pulso	Dose Gotas
<b>Dia 25</b>						
Dispneia acentuada. Tosse. Vômitos. Tintura de jalapa composta. Solução Dastre.	18	36	Dens.: 1016	15½ - 10	96	
<b>Dia 26</b>						
Noite tranqüila. Glicose, a 30%, 20 cm. <sup>3</sup> Vitamina B <sub>1</sub> . Deriphyllin.	8	28	1,580 l. - 1010	14 - 10	92	20
	16				90	15
	22				90	10

	Hora	M. R.	Urina	P. A.	Pulso	Dose Gotas
<b>Dia 27</b>						
Dispneia discreta. Pulso regular. Glicose. Vitamina B <sub>1</sub> . Deriphyllin.	8	29	1,150 l. - 1012	16 - 9	88	10
	16				78	10
	22				82	10
<b>Dia 28</b>						
Ainda persiste a dispneia, se bem que atenuada. Diarrhea. Glicose. Vitamina B <sub>1</sub> .	8	28	1,200 l. - 1011	17 - 9	82	10
	16				80	10
<b>Dia 29</b>						
Dispneia ausente. Cefaleia. Diarrhea. Manifestações varias de confusao mental. Glicose. Vitamina B <sub>1</sub> . Luminal.	8	20	1,300 l. - 1009	17½ - 8½	78	15
	16				78	
<b>Dia 30</b>						
Dispneia ausente. Glicose. Deriphyllin. Vitamina B <sub>1</sub> e luminal.	8	20	0,930 l. - 1020	17 - 8½	80	10
	16				78	
<b>Dias 31, 1.º, 2, 3 e 4</b>						
Passou relativamente bem. Nesse intervalo, administramos vitamina B <sub>1</sub> . Glicose via oral e 10 gotas de digitalina.						
<b>Dia 5</b>						
Dispneia discreta. Cefaleia. Cloreto de calcio (4,0). Diuretico mercurial. Glicose. Vitamina B <sub>1</sub> .	8	30	11. - 1010	18 - 9	81	10
	16				84	10


	Hora	M. R.	Urina	P. A.	Pulso	Dose Gotas
<b>Dia 6</b>						
Dispneia acentuada. Náuseas. cefaléia. Glicose. Vitamina B <sub>1</sub> .	8	34	0,600 l. - 1025	18 - 8½	88	10
	16				92	10
<b>Dia 7</b>						
Dispneia. Tosse. Vômitos. Pulso com extra-sístoles. Sangria do 400 cm <sup>3</sup> . — Sol. Dastre. Glicose. Vitamina B <sub>1</sub>	8	36	0,750 l. - 1022	19 - 9	92	10
	16				92	10
<b>Dia 8</b>						
Noite tranqüila. Extra-sístoles. Glicose. Deriphyllin.	8	26	0,600 l. - 1020	17½ - 9	83	10
	16				78	
<b>Dia 9</b>						
Passa relativamente bem. Cefaléia. Extra-sístoles raras. Glicose. Calomelano (0,04).	8	28	0,900 l. - 1021		79	
	16				17 - 9	80
<b>Dia 10</b>						
Noite relativamente tranqüila. Glicose.	8	24	0,700 l. - 1020	17½ - 9	80	
	16					
<b>Dia 11</b>						
A partir desta data, o estado do paciente, sob o prisma que tratamos, não apresentou alterações maiores.						
No entanto, como se agravasse o estado confusional, solicitamos sua transferência para o Hospital São Pedro						



OBSERVAÇÃO N.º 21



B



A

## REVISÃO CLÍNICA:

### OBSERVAÇÃO CLÍNICA RESUMIDA:

**Inspeção geral** — Posição livremente escolhida. Desaparecimento incompleto dos edemas: pés infiltrados. Mucosas descoradas.

**Aparelho circulatório** — Ictus no 6.º intercosto esquerdo, algo para fora da linha hemiclavicular. Sinais semiológicos já referidos.

**Aparelho respiratório** — Estertores bolhosos finos e roncantes. Submassicez da base esquerda.

**Aparelho digestivo.** Fígado ainda doloroso, ultrapassando um dedo transverso o rebordo costal. Ausência de meteorismo.

### EXAME RADIOLÓGICO B:

**Pressão venosa** — 172 mm.

**Velocidade sanguínea** — 21 segundos.

### EXAME RADIOLÓGICO B:

Silhueta aórtica inalterada.

Reabsorção do derrame à direita, deixando perceber o arco auricular, e, nas bases pulmonares, dilatações broncoectásicas.

### ELETROCARDIOGRAMA B:

**Ritmo** — sinusal, regular.

**Frequência** — 78 ciclos por minuto.

**Eixo elétrico** — desviado para a esquerda.

**P** — bífida em D 1. Bifásica em D 3 (+ —).

**PR** — 0,20 segundos.

**QRS** — 0,08 segundos. Onda principal dirigida para cima

em D 1 e para baixo em D 3. de baixa voltagem e deformada em D 2. Leve desnível para baixo em D 1 e para cima em D 3 e D 4.

T — Invertido em D 1 e aplanado em D 2.

**Conclusões:** Eletrorradiograma patológico.  
Preponderância ventricular esquerda.  
Distúrbios de condução intra-ventricular.  
Impregnação digitálica.

## OBSERVAÇÃO N.º 22

**Identidade** — G. M. R., Papeleta n.º 7574, com 42 anos, parda, viúva, natural d'este Estado, lavadeira. Data de entrada: 15 - 6 - 43.

### ANAMNESE PRÓXIMA:

**Sintomas cárdio-vasculares** — Dispnéia progressiva de esforço, há três anos e meio; há um mês, dispnéia de decúbito, somente conciliando o sono em posição ortopneica. Há dois dias, permanece quase continuamente em decúbito dorsal, sem grande dispnéia. Algias precordiais, palpitações e tosse com expectoração. Edemas generalizados.

**Sintomas digestivos** — Dôres no hipocôndrio direito e região epigástrica. Vômitos. Digestão muito demorada, sensação de "pêso no estômago", após as refeições. Constipação rebelde.

**Sintomas renais** — Diurese muito diminuída, nicturia, dôres nas regiões lombares.

**Outras informações** — E' a quarta vez que adoecer de modo semelhante, mas "nunca chegou a tal estado".

### ANAMNESE REMOTA:

**Interrogatório geral** — Sarampo, varíola. Sofreu do estômago aos trinta anos (sic). Gripes.

**Interrogatório especial** — Febre tifóide aos 38 anos. Diz ter sofrido de reumatismo por muitos meses.

**Hábitos** — Fuma muito.



**ANAMNESE FAMILIAR E HEREDITÁRIA:**

**Pais** — Desconhece o destino de seus pais.

**Marido e filhos** — Seu espôso faleceu de-repente (sic). Perdeu um filho, de tuberculose pulmonar. Tem uma filha sadia.

**Anamnese fisiológica** — Menarca aos 13 anos. Menstruações regulares. Ainda não atingiu a menopausa. Digestão má, inapetência, constipação crônica rebelde, oligúria, nictúria, insônia.

**EXAME OBJETIVO:**

**Inspeção geral** — A paciente ingressou na enfermaria inteiramente estendida na maca, sem apresentar grande dispnéia e perfeitamente lúcida. Brevilínea estênica. Face túrgida. Pele úmida e fria. Mucosas cianosadas. Gânglios impalpáveis. Edemas generalizados, moles e depressíveis. Ossos e articulações normais.

Altura: 1,60m. Pêso: 96,400 ks. Temperatura: 36°.

**APARELHO CIRCULATORIO:**

**Coração: Inspeção** — Ictus não visível.

**Palpação** — Ictus no 6.º intercôsto esquerdo, na linha axilar anterior, fraco. Prejudicado o exame pela grande espessura da parede torácica.

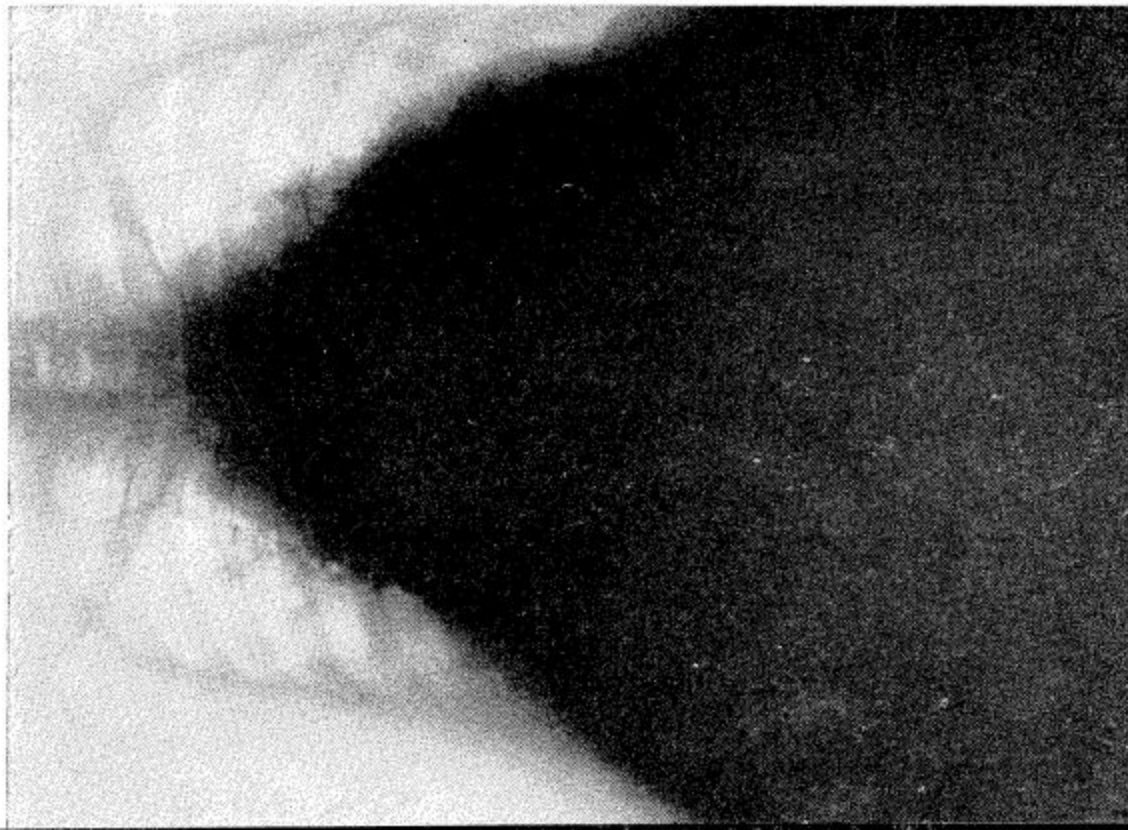
**Auscultação** — Bulhas abafadas, principalmente na ponta. Sôpro sistólico, audível na base do apêndice xifóide, de intensidade ++.

**VASOS:**


**Artérias periféricas** — Endurecidas e sinuosas.

**Pulso** — De fraca intensidade, pouco amplo, regular. Frequência de 118 batimentos por minuto.

**Pressão arterial** — (V. L.) — 16 — 11 ½.



A



A

Veias — Jugulares externas engurgitadas e abaladas por movimentos rítmicos.

Pressão venosa — 352 mm.

Velocidade circulatória — não foi determinada.

Exame radiológico A: — Grande coração, avançando no hemitórax direito.

Distensão particularmente acentuada da cava superior.

#### ELETROCARDIOGRAMA A:

Ritmo — sinusal, regular.

Frequência — 108 batimentos por minuto.

Eixo elétrico — sem desvio apreciável.

P — normal.

PR — 0,18 segundos.

QRS — 0,07 segundos. Onda principal para cima em D 1 e D 2. Para baixo em D 3. Baixa voltagem em D 3.

RS — T — Desnivelado para baixo em D 4.

T — Invertida em D 2 e D 3.

Conclusões: Taquicardia sinusal.

Hipoxemia miocárdica.

Aparelho respiratório — Estertores bolhosos finos, sibilantes e roncantes, dissimulados. Sub-massicez, nas bases.

Aparelho digestivo — Paredes abdominais edemaciadas e distendidas. Massicez dos flancos, deslocando-se com a movimentação. Fígado doloroso, ultrapassando de 4 dedos transversos o rebordo costal direito.

Aparelho gênito-urinário — Sem particularidades.

Sistema nervoso — idem.

Sistema nervoso-vegetativo e glândulas endócrinas — Nada de anormal.

Exames laboratoriais — Não foram praticados.

Diagnóstico — Grande insuficiência cardíaca congestiva.

Não nos foi possível determinar a causa.

### EVOLUÇÃO CLÍNICA E TERAPÊUTICA:

	Hora	M. R.	Urina	P. A.	Pulso	Dose
<b>Dia 15</b>						
Dispnéia pouco intensa. Tosse. Vômitos. Lavagem intestinal com sena, glicerina e sulfato de magnésio. Ouabafina Arnaud, 1/8 mmg. endovenosa. Deriphyllin. Glicose. Diurético Mercurial (músculo). Dieta de Karell.	19	36	Dens.: 1021	16 - 11,5	118	
<b>Dia 16</b>						
Noite agitada. Tosse intensa. Profunda prostração. Deriphyllin. Glicose a 30 %, 20 cm. <sup>3</sup> . Vitaminas B <sup>1</sup> e C.	8	35	1,400 l. - 1010	16 - 11	112	25
	16				104	20
	22				100	20
<b>Dia 17</b>						
Noite intranquilla. Vômitos. Diarréia. Deriphyllin. Glicose. Vitaminas B <sup>1</sup> e C.	8	34	1 l. - 1012	17 - 11	96	15
	16				96	15
	24				98	10
<b>Dia 18</b>						
Mantem-se no mesmo estado. Extra-sístoles. Deriphyllin. Glicose. Vitaminas B <sup>1</sup> e C.	8	34	1,400 l. - 1012	18 - 11	104	15
	16					10
<b>Dia 19</b>						
A dispnéia se intensificou. Epigastralgia acentuada. Cefaléia. Extra-sístoles frequentes. Delírio. Vômitos. Diarréia. Glicose. Deriphyllin. Vitaminas B <sup>1</sup> e C. Solução Dastre.	8	38	0,800 l. - 1016	16 - 12	118	
	16	33	0,900 l. -	16 - 12	120	10



	Hora	M. R.	Urina	P. A.	Pulso	Dose
<b>Dia 20</b>						
Noite mais tranqüila. Cefaléia. Diarréia. Glicose. Deriphyllin. Vitaminas B <sup>1</sup> e C.	8	32	0,700 l. -		124	10
	16					10
<b>Dia 21</b>						
Falecimento.						

## **CAPÍTULO IV**

---

**Análise dos Casos**

**Conclusões**

## ANÁLISE DOS CASOS:

Para a feitura de nosso trabalho, foram aproveitados, indistintamente, os pacientes assistólicos que baixaram à Santa Casa de Misericórdia, com exclusão dos que apresentavam leve insuficiência cardíaca, sem que se levasse em conta a afecção cardio-vascular, responsável pelo mal.

O nosso objetivo era: o tratamento da síndrome. E' evidente que não incluiríamos os casos em que verificássemos, no decorrer da investigação clínica, tratar-se de doença que, sabidamente, impeça ou neutralize a ação terapêutica da digital (cardio-tireotoxicose, beriberi, mixedema).

Cabia-nos, portanto, inicial e fundamentalmente, caracterizar o estado de insuficiência cardíaca. Para isso, consideramos essencial:

a) o exame clínico, que nos fornece sintomas e sinais que, por si sós, já permitem, algumas vêzes, afirmar, irretorquivelmente, a descompensação cardíaca;

b) o exame radiológico e a medida da pressão venosa, que completam e esclarecem as conclusões da investigação clínica.

Determinamos, também, a velocidade circulatória, pelo Decholin, à qual, porém, não conferimos alta valia semiológica, em vista dos erros inevitáveis a que está sujeita sua apreciação, mormente entre os indivíduos como os que nos foi dado examinar.

A execução do traçado eletrocardiográfico não teve, obviamente, uma finalidade diagnóstica. Visamos, com êle, em primeiro lugar, identificar aquêles estados mórbidos do miocárdio especializado que, se não contraindicam a administração da digital, pelo menos impõem-lhe restrições; secundariamente, surpreender manifestações que nos indicassem a probabilidade de uso recente da digital, pois, alguns pacientes não precisavam a época exata da suspensão do medicamento; finalmente, verificar se as modificações eletrocardiográficas divergiam em intensidade e aspecto, sob a ação de preparados digitálicos diferentes.

Os pacientes foram divididos em dois grupos:

os tratados com pó total da fôlha da digitalis, sob a forma de comprimidos de dez centigramas (Digifolina Ciba);

os medicados com solução hidro-alcoolica glicerinada millesimal de digitalina (Digitaline Nativelle).

No que tange às medidas gerais e medicação complementar, procuramos estabelecer uniformidade absoluta, de tal sorte que as possíveis diferenças de resultado, observadas nos dois grupos, decorressem, lógicamente, da natureza dos preparados empregados.

Desde já, acentuemos que se não devem nem podem traçar comparações de caso com caso, em vista das diferenças fatais existentes entre os mesmos e que, forçosamente, se refletem nos resultados.

O único critério admissível é o estatístico, confrontando os efeitos úteis e desfavoráveis, colhidos em um e outro grupo.

Para tanto, esquematizemos inicialmente os vinte e dois casos tratados, apontando as entidades mórbidas que levaram à descompensação. Em quadro subsequente, indicaremos os resultados finais.



	1.º Grupo Pó total	2.º Grupo Digitalina
Insuficiência aórtica (endocárdica ou arterial). Casos 3, 4, 5, 8 e 11 .....	5	
Casos 13, 15 e 18 .....		3
Insuficiência coronária, de causa e mecanismo vários, com lesões correlatas do miocárdio: Casos: 1, 6, 7, 10 e 12.....	5	
" : 14, 16, 17, 21.....		4
Miofibrose cardíaca, ligada a processo não es- clarecido. Caso 2 .....	1	
Cardite reumatismal. Caso 9 .....	1	
Casos 19 e 20 .....		2
De causa indeterminada. Caso 22 .....		1

### Resultado final

#### 1.º Grupo

Compensação integral	Compensação parcial (melhorados)	Morte
10	1	1

#### 2.º Grupo

Compensação integral	Compensação parcial	Morte
4	3	3

Desde logo, devemos acentuar que, na grande variedade de elementos causais, prepondera a insuficiência aórtica — no primeiro grupo, 41,8 %; no segundo, 30 %.

Ora, é noção vulgar que a insuficiência cardíaca, decorrente de lesões valvulares aórticas, é muitíssimo pouco obediente à ação da digital.

Alguns consideram-na, até, contra-indicação ao seu emprego (Edens). Argumentam que “o retardamento da frequência do coração teria por consequência aumentar o refluxo diastólico” (58).

A nossa posição quanto à ação fundamental da digitalis, localizando-a na própria miofibrila, não permite que pactuemos com êsse ponto de vista. Aliás, a nossa experiência se opõem, a êle, formalmente. Considerem-se os casos 3, 5, 8 e 13, nos quais a compensação se procedeu com solidez e em tempo satisfatório.

Explanaremos, agora, em ordem de importância, o que nos foi dado apreciar, relativamente às:

- modificações da área cardíaca e dos campos pulmonares;**
- modificações da pressão venosa;**
- modificações da velocidade circulatória;**
- manifestações clínicas de intoxicação;**
- manifestações eletrocardiográficas.**

**A) Aspecto radiológico:**

**a) redução da área cardíaca:**

1.º Grupo			2.º Grupo		
Nítida	Diminuta	Nula	Nítida	Diminuta	Nula
Caso 2	Caso 1	Caso 4	Caso 13	Caso 15	
" 3	" 6		" 14	" 18	
" 5	" 7			" 20	
" 10	" 8			" 21	
	" 9				

**b) limpeza dos campos pulmonares:**

1.º Grupo			2.º Grupo		
Nítida	Diminuta	Nula	Nítida	Diminuta	Nula
Caso 1			Caso 13	Caso 20	
" 2			" 14		
" 3			" 15		
" 4			" 18		
" 5			" 21		
" 6					
" 7					
" 8					
" 9					
" 10					

Obtivemos, portanto, no primeiro grupo redução nítida da área cardíaca em 40%, em 50%, redução diminuta e 10%, de redução nula.

No segundo grupo, a redução nítida foi 0 %, a diminuta de 33,3 %, a nula, de 66,6 %.

O fato de possuímos os clichês, tomados antes e após o tratamento, permitiu que preferíssemos, no estudo da área cardíaca, o critério morfológico ao numérico. A superposição de imagens permite a obtenção de dados mais seguros que os decorrentes da mensuração de diâmetros que se têm, paulatinamente, desvalorizado.

Quanto às áreas pulmonares, no primeiro grupo obtivemos 100% de limpeza nítida, ao passo que no segundo, a limpeza nítida foi de 83%.

#### B) Modificações da pressão venosa.

1.º Grupo Final				2.º Grupo Final			
Casos	Inicial	Normal	Anormal	Casos	Inicial	Normal	Anormal
1	400	46		13	280	129	
2	350	120		14	290	60	
3	320	125		15	250	105	
4	240	80		16	400		160
5	315	82		17	320		
6	300	71		18	250		140
7	250	95		19	390	125	
8	405		150	20	310		180
9	240	90		21	250		172
10	280	80		22	352		
11	380						
12	395	82					

Como utilizamos o método cruento, com o aparelho Cohen, B. D., os valores tomados como normais variam de 80 a 120 mm. de água.

Nestas condições, alcançamos, no primeiro grupo, uma normalização da pressão venosa em 90,9% dos casos, no segundo, em 56,2%.

Ora, sendo a descompensação cardíaca congestiva, “a causa por excelência” do aumento da pressão venosa, se depreende que as suas variações nos digam, aproximadamente, do grau da insuficiência cardíaca e que sua normalização corresponda à restauração do equilíbrio circulatório.

Para Fishberg — “is almost pathognomonic of overstrain of the right heart” (59).

Os resultados obtidos no primeiro grupo são de tal forma expressivos e superam, tão nitidamente, àqueles alcançados no segundo, que quaisquer considerações, em torno, serão supérfluas.

### C) Modificações da velocidade circulatória:

1.º Grupo Final				2.º Grupo Final			
Casos	Inicial	Normal	Anormal	Casos	Inicial	Normal	Anormal
1	47	12		13	34		17
2	42	15		14	41	14	
3	37	14		15	36		16
4	30	14		16	39		17
5	38	15		17	35		
6	42	14		18	33		16
7	35	14		19	40		17
8	47	16		20	45		22
9	28	14		21	42		21
10	28	11					
11	48						
12	45	15					



Os valores normais dessa prova, pelo Decholin, são, segundo Duarte Santos, de 9 a 13 segundos, para os longilíneos, e de 13 a 16 segundos, para os brevilíneos (60).

A percentagem de normalização foi, pois, no primeiro grupo, de 91,6 e de 12,5, no segundo.

Ora, o aumento do tempo de velocidade sanguínea está relacionado com o grau de insuficiência cardíaca.

Como já frisamos, êsse elemento não é tão valioso como a medida da pressão venosa. O fato, contudo, de ter havido normalização, na quase totalidade dos indivíduos do primeiro grupo, é apreciável.

#### **D) Manifestações clínicas de intoxicação:**

As perturbações gastro-intestinais não fornecem elementos de valor absoluto para avaliar da intoxicação por um determinado produto digitálico, por decorrerem mais da sensibilidade individual do que da dose administrada. Assim, Eggleston assevera que o quantum total, necessário para que se produzam vômitos, oscila entre 1,25 e 8,5 grs.

Não deixa, no entanto, de ser sugestivo, que, excetuando o paciente n.º 11, do primeiro grupo, nenhum tenha apresentado êsses fenômenos, a-pesar-de se ter administrado, ao número 2, 6,40 grs., em doze dias, (correspondentes a 320 gotas de digitalina).

No segundo grupo, ao contrário, os casos 14 e 16 apresentaram diarréia e os casos 20, 21 e 22, diarréia e vômitos.

Quanto às manifestações cardíacas — bradicardia exagerada e extra-sístoles, surpreendemos, apenas, as últimas: no primeiro grupo, o caso 10 e o 11 (pulso bigeminado); no segundo grupo, os casos 18, 21 e 22.

#### **E) Manifestações eletrocardiográficas:**

Consideremo-las isoladamente, na onda P, no espaço PR, no segmento ST, na onda T e as modificações de ritmo:

1.º Grupo										2.º Grupo				
P	1			5			8	10	11	P				
P-R	1		3	5	6	7	8	10		P-R	13	14	18	21
ST-T	1	2	3	5	6	7	8	10	11	ST-T	13	14	18	
Ritmo	1	2							11	Ritmo			18	

A inspecção do esquema denota que as modificações mais freqüentes se assentaram no espaço PR e na combinação ST-T, de acôrdo, aliás, com o que clàssicamente está estabelecido.

Além disso, as alterações constatadas, em um e outro grupo, não diferem, substancialmente, nem quanto ao aspecto, nem quanto à intensidade.

## CONCLUSÕES

Do longo estudo que vimos fazendo, à propósito dos fundamentos e da prática da digitaloterapia, podem ser extraídas, como de maior importância, as seguintes conclusões:

1) a restauração funcional do coração, efeito dos corpos digitálicos administrados com finalidade terapêutica, depende, em primeira linha, da ação direta dessas substâncias sobre as miofibrilas cardíacas, cuja força contrátil é grandemente acrescida;

2) todos os mecanismos, aventados, até agora, pelos autores, para explicar êsse efeito inotrope positivo, não se coadunam com os ensinamentos da fisiologia e, por isso, devem ser abandonados;

3) a nossa interpretação, que parece ter sido convenientemente fundamentada — aumento da sensibilidade das miofibrilas cardíacas, impregnadas das substâncias digitálicas, às variações da carga elétrica sarcoplasmática, manifestas na fase que antecede imediatamente a contração, com produção de uma mais elevada tensão superficial e conseqüente deformação mais enérgica — justifica, plenamente, não só o efeito referido no ítem primeiro, como o papel tñotropo positivo da digitális.

4) com algumas restrições, todos os outros efeitos, observados após o reequilíbrio circulatório, são decorrência da ação básica acima indicada — refôrço da sístole — e, de forma alguma, expressão de uma atividade direta e especial da digitális;

5) a administração de produtos digitálicos, como medida profilática da descompensação cardíaca, nos portadores de

afecções oro-valvulares, de hipertensões permanentes da grande e pequena circulação, etc., se impõem como verdadeiro corolário das idéias que defendemos a propósito da economia da força de reserva do coração, realizada por essa substância, quando agindo sobre o miocárdio relativamente íntegro;

6) o conhecimento acurado do ciclo da digital no organismo, após sua ingestão, e a observação clínica sugerem ou, até, impõem que se modifique o critério clássico de administração e se empreguem os produtos em doses variáveis com a gravidade do caso e com um ritmo como o exposto nas observações anteriormente relatadas;

7) após a compensação, dever-se-á continuar a administração do cardio-tonico — dose de manutenção — com o fito de evitar ou protelar um novo desequilíbrio circulatório;

8) os produtos farmacêuticos que contenham pós totais de digital, estabilizados e titulados, são preferíveis aos glicósides puros, não só por menos tóxicos, como por mais eficazes.

## BIBLIOGRAFIA

- (1) *Blumer, G.* — The Therapeutics of Internal Diseases, vol. II, pg. 16, ed. 1940.
- (2) *Vulpian, apud Blumer, op. cit., p. 16.*
- (3) *Barr, D. P.* — Modern Medical Therapy in General Practice, vol. III, p. 2604, ed. 1940.
- (4) *Fishberg, A. M.* — Heart Failure, p. 694, ed. 1940.
- (5) *Zunz, E.* — Éléments de Pharmacodynamie Speciale, p. 433, ed. 1932.
- (6) *Best e Taylor* — Las bases fisiologicas de la practica medica, p. 400, ed. 1939.
- (7), (8), (9) e (10) *Fishberg* — op. cit. pags. 694 e 711.
- (11) *Wenckebach, K. F.* — Insuficiencia cardio-circulatoria, p. 80, ed. 1937.
- (12) *Cirne Lima, H. M.* — Anoxemia e lesões anoxemicas, p. 9, 1939.
- (13) *Arrilaga, F. C.* — Insuficiencia cardiaca, p. 34, ed. 1929.
- (14) *Starling, E. H.* — Principles of human physiology, p. 725 e seguintes, ed. 1936.
- (15) *Best-Taylor, op. cit., p. 407.*
- (16) *Lapicque, L.* — Traité de physiologie normale et pathologique (Roger-Binet), tomo VIII, p. 1, ed. 1929.
- (17) *Botazzi* — apud Roger-Binet, op. cit. p. 3, tomo VIII.
- (18) *Engelmann* — apud Roger-Binet, op. cit., tomo VIII, p. 12.
- (19) *Tinel* — Le système nerveux végétatif, p. 475, ed. 1937.
- (20), (21), (22) e (23) *Lapicque, apud Roger-Binet, op. cit., vol. VIII, p. 110, 99, 105 e 107.*
- (24) *Uexküll* — apud Roger-Binet, p. cit. vol. VIII, p. 110.
- (25) *Lapicque, op. cit., p. 68.*
- (26) *Richet, Ch.* — Dictionnaire de physiologie, p. 199, ed. 1900.
- (27) *Roger-Binet* — op. cit., tomo VII, p. 98.
- (28) *Roger-Binet* — op. cit., tomo VI, p. 254.
- (29) *Roger-Binet* — op. cit., tomo VI, p. 248.
- (30) *Cossio, P.* — Digitaloterapia, p. 15, ed. 1931.
- (31) *Best-Taylor* — op. cit., p. 412.
- (32) *Lemos Torres, U.* — Do hipertireoidismo e seu tratamento, p. 158, ed. 1942.



- (33) *Wenckebach* — Op. cit., p. 49.
- (34) *Mariante, T.* — Estudos de patologia e clinica. 1.<sup>a</sup> serie, p. 229, ed. 1936.
- (35) *Von Bergmann, G.* — Patologia funcional, p. 486, ed. 1940.
- (36) *Cushny* — apud *Fishberg*, op. cit., p. 710.
- (37) *Varela, E. M.* — Nefropatias, p. 392, ed. 1941.
- (37 A) (38) e (39) *Fishberg* — op. cit. págs. 729 e 697.
- (40) *Macht, apud Pondé, A.* — Resenha clínico-científica, Abril de 1943.
- (41) *Harrison, apud Pondé, A.* — Resenha clínico-científica. Abril de 1943.
- (42) *Scherf-Boyd* — Eletrocardiografia Clínica, p. 185. ed. 1942.
- (43) *Paula Esteves, F.* — Da dosagem de algumas amostras de digital. Ed. 1919.
- (43 A) e (44) *Garreton Silva, A.* — La Digital, p. 36, ed. 1942.
- (45) *Garreton Silva, A.* — op. cit., p. 36.
- (46) *Cossio*, op. cit., p. 37.
- (47) *Wenckebach, K. F.* — apud *Garreton Silva*, op. cit., p. 35.
- (46) *Cossio*, op. cit., p. 37.
- (49) *Barr* — op. cit., p. 2606.
- (50) *Fishberg* — op. cit., p. 714.
- (51) *White* — Heart Disease, p. 551.
- (52) *Scherf-Boyd* — Doenças do coração e dos vasos, p. 303, ed. 1942.
- (53) *Christian* — apud *Jairo Ramos* — Anais Paulistas de Medicina e Cirurgia, Maio de 1938.
- (54) *Cossio, P.* — op. cit., p. 34.
- (55) e (56) *Blumer* — od. cit., págs. 26 e 27.
- (57) *White* — op. cit., p. 553.
- (58) *Edens, E.* — Medication digitalica, p. 24.
- (60) *Duarte, S.* — Biotipologia humana, p. 179.
- (59) *Fishberg* — op. cit.

#### OUTRAS OBRAS CONSULTADAS

- Aschenbrenner, R.* — El tratamiento digitalico optimo en la practica medica, 1941.
- Howel, W. H.* — Text-book of Physiology, 1937.
- Wright, S.* — Fisiologia aplicada, 1939.
- Poulsso, E.* — Tratado de Farmacologia, 1942.
- Gley, E.* — Tratado de Fisiologia, 1938.
- Luciani, L.* — Fisiologia humana, tomo II, parte I.
- Marfori, P.* — Tratado de Farmacologia e terapêutica, 1935.
- Hedon, E.* — Compendio de Fisiologia, 1935.
- Policard, A.* — Précis d'histologie ph. iologique, 1928.
- Römpp, H.* — Biologia general, 1936.

- Pal, J.* — Las enfermedades del tono cardiaco e vascular.
- Romberg, E.* — Tratado de las enfermedades del corazón y de los vasos, 1931.
- Cañizo, A. e J.* — Terapeutica clinica de las afecciones circulatorias, 1941.
- Siebeck, R.* — Afecções do coração, 1935.
- Hildebrand, F.* — Revista médica germano-ibero-americana, ano VI, ns. 10-11.
- Britto Velho, C.* — Etio-patogenia e classificação das hipertensões arteriais permanentes, 1940.
- Lewis, T.* — Moléstias do coração, 1938.
- Savy, P.* — Traité de Therapeutic Clinique, tomo II, 1940.
- Cardini e Beretervide* — Terapêutica Clínica, 1941.
- Dassen, R.* — Diagnostico y tratamiento de las enfermedades del corazón, 1938.
- Laubry, Ch.* — Leçons de Cardiologie, 1938.
- Beckman, H.* — Terapêutica clínica, parte II, 1938.
- Aloise, L.* — Tratado de Fisiologia.
- Höler, R.* — Tratado de Fisiologia, 1941.

## E R R A T A

No cabeçalho dos Quadros B e C, das págs. 206 e 207, leia-se:

1.º Grupo				2.º Grupo			
Casos	Inicial	Final		Casos	Inicial	Final	
		Normal	Anormal			Normal	Anormal